FACULTÉ DE MÉDECINE DE PARIS

ANNÉE 1914

# THÈSE

N° 231

POUR

# LE DOCTORAT EN MÉDECINE

PAR

**Henri CORNETTE**
De la Faculté de Médecine de Paris
Ex-Interne des Hôpitaux de Lille (Prix d'Externat)
Membre-Adjoint de la Société Anatomo-Clinique de Lille

# DES LUXATIONS CARPO-MÉTACARPIENNES

*Président :* M. RECLUS, *Professeur*

PARIS
IMPRIMERIE DE LA FACULTÉ DE MÉDECINE
JOUVE & Cie, ÉDITEURS
15, Rue Racine (VIe)

1914

231

# THÈSE

POUR

# LE DOCTORAT EN MÉDECINE

FACULTÉ DE MÉDECINE DE PARIS

ANNÉE 1914 — THÈSE — N° —

POUR

LE DOCTORAT EN MÉDECINE

PAR

**Henri CORNETTE**
De la Faculté de Médecine de Paris
Ex-Interne des Hôpitaux de Lille (Prix d'Externat)
Membre-Adjoint de la Société Anatomo-Clinique de Lille

# DES LUXATIONS CARPO-MÉTACARPIENNES

R. UNIV. BIBLIOTHEEK LEIDEN

*Président :* M. RECLUS, *Professeur*

PARIS
IMPRIMERIE DE LA FACULTÉ DE MÉDECINE
JOUVE & Cie, ÉDITEURS
15, Rue Racine (VIe)

1914

# FACULTÉ DE MÉDECINE DE PARIS

LE DOYEN, M. LANDOUZY

## PROFESSEURS

| | MM |
|---|---|
| Anatomie | NICOLAS |
| Physiologie | CH. RICHET |
| Physique médicale | WEISS |
| Chimie organique et Chimie générale | DESGREZ |
| Parasitologie et Histoire naturelle médicale | BLANCHARD |
| Pathologie et Thérapeutique générales | ACHARD |
| Pathologie médicale | WIDAL<br>TEISSIER |
| Pathologie chirurgicale | LEJARS |
| Anatomie pathologique | PIERRE MARIE |
| Histologie | PRENANT |
| Opérations et appareils | AUGUSTE BROCA |
| Pharmacologie et matière médicale | POUCHET |
| Thérapeutique | MARFAN |
| Hygiène | CHANTEMESSE |
| Médecine légale | THOINOT |
| Histoire de la médecine et de la chirurgie | LETULLE |
| Pathologie expérimentale et comparée | ROGER |
| Clinique médicale | DEBOVE<br>LANDOUZY<br>GILBERT<br>CHAUFFARD |
| Maladies des enfants | HUTINEL |
| Clinique des maladies mentales et des maladies de l'encéphale | GILBERT BALLET |
| Clinique des maladies cutanées et syphilitiques | GAUCHER |
| Clinique des maladies du système nerveux | DEJERINE |
| Clinique chirurgicale | DELBET<br>QUENU<br>RECLUS<br>HARTMANN |
| Clinique ophtalmologique | DE LAPERSONNE |
| Clinique des maladies des voies urinaires | LEGUEU |
| Clinique d'accouchements | BAR<br>PINARD<br>RIBEMONT-DESSAIGNE |
| Clinique gynécologique | POZZI |
| Clinique chirurgicale infantile | KIRMISSON |
| Clinique thérapeutique | ALBERT ROBIN |

## AGRÉGÉS EN EXERCICE

MM.

| | | | |
|---|---|---|---|
| ALGLAVE | GUENIOT | LERI | RICHAUD |
| BERNARD | GUILLAIN | LOEPER | ROUSSY |
| BRANCA | JEANNIN | MAILLARD | ROUVIERE |
| BRUMPT | JOUSSET (A.) | MOCQUOT | SAUVAGE |
| CAMUS | LABBE (H.) | MULON | SCHWARTZ (A.) |
| CASTAIGNE | LAIGNEL-LAVASTINE | NICLOUX | SICARD |
| CHAMPY | LANGLOIS | NOBECOURT | TANON |
| CHEVASSU | LECENE | OKINCZYC | TERRIEN |
| COUVELAIRE | LEMIERRE | OMBREDANNE | TIFFENEAU |
| DESMAREST | LENORMANT | RATHERY | VILLARET |
| GOUGEROT | LEQUEUX | RETTERER | ZIMMERN |
| GREGOIRE | LEREBOULLET | RIBIERRE | |

*Par délibération en date du 9 décembre 1798, l'École a arrêté que les opinions émises dans les dissertations qui lui seront présentées, doivent être considérées comme propres à leurs auteurs et qu'elle n'entend leur donner aucune approbation ni improbation.*

A MES CHERS PARENTS

*Témoignage d'affection et de reconnaissance.*

A MES SŒURS BIEN-AIMÉES

A MA COUSINE MADEMOISELLE CARPENTIER

A TOUS CEUX QUI ME SONT CHERS

A MES MAITRES DANS LES HOPITAUX DE LILLE

A MONSIEUR LE PROFESSEUR DURET

Ex-chirurgien des Hôpitaux de Paris
Professeur de Clinique chirurgicale
Mémbre associé de l'Académie de Médecine

*Hommage d'admiration et de reconnaissance.*

A LA MÉMOIRE VÉNÉRÉE DE MON MAITRE

MONSIEUR LE PROFESSEUR H. DESPLATS

Professeur de Clinique médicale
Médecin de l'Hôpital de la Charité

A MONSIEUR LE PROFESSEUR DELASSUS

Ancien professeur de Clinique obstétricale
Professeur de Clinique chirurgicale
Chirurgien de l'Hôpital de la Charité

A MONSIEUR LE PROFESSEUR L. VOUTERS

Professeur de Clinique médicale
Médecin de l'Hôpital de la Charité

*Hommage d'affectueuse reconnaissance.*

A Monsieur le Professeur G. AUGIER

Professeur de Clinique infantile
Médecin de l'Hôpital Saint-Antoine de Lille

A TOUS MES MAITRES

A MON AMI

Le Docteur JEAN POULAIN

Ancien Interne des Hôpitaux

*Il m'a donné l'idée de cette thèse et m'a très particulièrement aidé dans ce travail. Qu'il veuille croire à ma sincère gratitude.*

A Monsieur le Professeur PAUL RECLUS

Professeur de Clinique chirurgicale à la Faculté
de Médecine de Paris
Chirurgien de l'Hôtel-Dieu
Membre de l'Académie de Médecine
Commandeur de la Légion d'honneur

*Qu'il veuille bien agréer l'expression de notre vive reconnaissance pour le grand honneur qu'il nous a fait en acceptant la présidence de cette thèse.*

# INTRODUCTION

Tel est le rôle de la main dans l'existence, qu'on a pu dire avec raison que, dans bien des cas, et tout particulièrement dans le monde ouvrier : « La main, c'est l'homme... »

Aussi toutes les lésions susceptibles de compromettre l'intégrité fonctionnelle de la main présentent-elles un vif intérêt. La loi-accidents d'une part avec ses expertises, la radiographie d'autre part avec ses précisions diagnostiques, donnent à ces questions un regain d'actualité.

C'est le cas de ces lésions longtemps mal connues que constituent les luxations des métacarpiens sur le carpe, lésions dont l'étude a été reprise à nouveau et dont nous allons faire une revue d'ensemble.

Il s'agit, à vrai dire d'une variété rare de luxations, car bien souvent le métacarpien se brise plutôt qu'il ne se luxe. De toutes, les plus fréquentes et de beaucoup, sont celles du premier métacarpien se luxant sur le trapèze (54 cas).

Très rarement les métacarpiens se luxent isolément (puisque nous n'avons pu en rassembler que

5 cas publiés). Enfin on connaît une dizaine de cas de luxations de tout le métacarpe sur le carpe. L'étude de ces lésions comportera donc trois chapitres :

Chapitre premier. — Luxations trapézo-métacarpiennes.

Chapitre II. — Luxations isolées des quatre derniers métacarpiens.

Chapitre III. — Luxations simultanées de deux ou plusieurs métacarpiens.

---

# DES LUXATIONS
# CARPO-MÉTACARPIENNES

## CHAPITRE PREMIER

### LUXATIONS TRAPÉZO-MÉTACARPIENNES

*Historique.* — Les luxations trapézo-métacarpiennes sont d'une étude relativement récente. Considérées d'abord comme impossibles, elles ont été attestées, au siècle dernier, par un certain nombre d'observations anatomo-cliniques qui en ont rendu l'existence incontestable.

La première mention de cette lésion remonte à Boyer (1803) qui n'étudie que la luxation en arrière. Bérard, en 1845, et Malgaigne en 1846 en signalent aussi l'existence. Foucher et Guérin-Roze (1856-1858) constatent, sur des pièces d'autopsie, les lésions des luxations anciennes. A. Cooper (1857) cite des cas de luxations en avant et en dedans.

En 1864 et 1872, cette lésion fait l'objet des thèses de Pellerin et de Carayon. En 1885 Girard en réunit, dans sa thèse, 25 cas auxquels Carette, en 1894, ajoute un nouveau cas de Guermonprez. Chancel (1904), Arnal et Bour (1905) en font le sujet de leur

thèse inaugurale ainsi que Dorny (1907) qui insiste sur la difficulté de diagnostic entre cette lésion et la fracture de Bennett. Récemment enfin (1913) Regnault (de Toulon) a fait paraître, sur la question, un important mémoire.

## FRÉQUENCE. — ÉTIOLOGIE. — VARIÉTÉS

**Fréquence.** — Les luxations trapézo-métacarpiennes sont relativement rares, et cela étonne qui connaît la faiblesse des ligaments qui unissent le premier métacarpien au trapèze et la laxité de la capsule trapézo-métacarpienne. Il n'y a pas plus de 54 observations de cette variété de lésions. Encore est-il certain que plusieurs cas observés avant l'introduction des rayons Rœntgen, sont plus que douteux. Dorny a en effet insisté à très juste titre sur la fréquence beaucoup plus grande de la « fracture de Bennett » et sur la facilité avec laquelle on la confond avec la luxation trapézo-métacarpienne. Dans plus d'un cas, du reste, la clinique seule est impuissante à faire le diagnostic.

Donc, les luxations du premier métacarpien sont une lésion rare. Ce sont cependant *de beaucoup* les plus fréquentes des luxations carpo-métacarpiennes. Elles atteignent de préférence les adultes et surtout l'homme, plus exposé par sa profession. La main droite est le plus souvent lésée.

Certaines professions y prédisposent : les sculp-

teurs et les ciseleurs, les mécaniciens, les cantonniers, les tonneliers, les tapissiers, tous ceux qui frappent professionnellement sur leurs instruments avec leur éminence thénar sont plus exposés que les autres.

Les sujets d'un certain âge se font de préférence une fracture du premier métacarpien (f. de Bennett).

La luxation est produite par une cause directe ou par une cause indirecte.

1° *Cause directe.* — Le traumatisme provoque le déplacement des surfaces articulaires en chassant d'avant en arrière la tête du premier métacarpien. C'est l'éclatement d'un fusil (Foucher), le heurt d'un fourgon qui recule (Carayon), la percussion sur le burin chez les sculpteurs (Pellerin).

Dans tous ces cas la cause est directe, il y a eu choc d'un corps contondant ; dans d'autres cas, la cause est encore directe, mais c'est une chute qui produit la luxation. La main vient buter contre une pierre, le rebord d'une table, d'un trottoir, etc.

2° *Cause indirecte.* — Les luxations de cause indirecte sont plus fréquentes que les autres. Elles peuvent se produire de deux manières : par adduction et flexion forcée du pouce ou par extension et abduction exagérée, et ceci semble être le cas le plus fréquent.

Dans le premier cas, les surfaces articulaires du premier métacarpien et du trapèze s'écartent en arrière, la tête du métacarpien distend la capsule

et remonte d'avant en arrière sur la face dorsale du trapèze : la luxation est constituée.

Dans la seconde hypothèse, le mouvement d'extension et d'abduction forcée porte le pouce fortement en arrière, le ligament antérieur de l'articulation est arraché et la force continuant à agir, le métacarpien se renverse sur le dos du trapèze.

Le plus connu des faits de ce genre est le cas de Gimelle, chirurgien des hôpitaux de Paris qui, expliquant à ses élèves le mécanisme que nous venons d'exposer, se fit une luxation trapézo-métacarpienne qu'il réduisit d'ailleurs aussitôt.

**Variétés.** — I. *Luxation en avant.* — On les décrit d'après *un seul cas* publié par Astley Cooper et ce cas est douteux : il est probable qu'il s'agissait d'une fracture. Dans ce cas, le pouce était renversé en arrière, dans l'impossibilité d'effectuer le mouvement d'opposition et la tête du métacarpien faisait saillie dans la paume de la main.

Vidal de Cassis, Edmond Andess's, Kœnig pensent aussi en avoir observé, mais leurs cas sont encore plus douteux que celui d'Astley Cooper. D'ailleurs l'anatomie ne nous permet-elle pas de croire à leur impossibilité ? La disposition des surfaces articulaires qui dirigent en arrière la tête métacarpienne, la puissance du ligament antérieur, comparée à la laxité du ligament postérieur, la barrière solide formée en avant par les muscles de l'éminence thénar, tout ne contribue-t-il pas à rendre difficile pour ne pas dire impossible, cette lésion ?

*Luxation en arrière.* — Les raisons, qui font que la luxation en avant est très contestable, expliquent la fréquence de la luxation en arrière. Cause directe, cause indirecte, nous l'avons vu plus haut, tout contribue à faire chevaucher la tête métacarpienne sur la face postérieure du trapèze. Nous avons étudié déjà le mécanisme de ces luxations, nous n'insisterons pas.

*Luxations en dedans.* — Elles sont impossibles à cause de la présence du deuxième métacarpien et d'ailleurs aucun cas n'en a été publié.

*Luxations en dehors.* — Longtemps, elles furent méconnues. On niait même leur possibilité à cause de la présence du solide tendon du long abducteur.

Cependant, en 1894, Mattignon en publiait un cas vérifié à l'autopsie (obs. II). Il est vrai que dans ce cas la luxation était bilatérale et qu'il y avait des lésions manifestes d'arthrite sèche avec corps étrangers articulaires.

En 1904, Chancel rapporte 4 cas de luxation en dehors ; en 1905, Arnal 1, Bour 2, tous vérifiés par la radiographie. En 1893, Albert en avait d'ailleurs déjà observé un cas.

*Luxations pathologiques.* — Enfin, pour être complet, nous nous contenterons de signaler l'existence de luxations non traumatiques décrites par Wittek et dues à la forme des surfaces articulaires.

## ANATOMIE PATHOLOGIQUE

Les lésions anatomo-pathologiques sont aujour d'hui bien connues : elles ont pu être étudiées sur des pièces expérimentales par Girard, dans des autopsies par Foucher, Guérin-Roze et Mattignon ; au cours d'interventions opératoires, par Lemaitre, inspirateur de la thèse d'Arnal.

On n'a de description de la *luxation en dehors* que celle qu'en a faite Mattignon, nous renvoyons donc à la lecture de son observation (obs. II) pour éviter des redites.

*La luxation en arrière* plus fréquente a été mieux étudiée. Elle peut être *complète* ou *incomplète*.

Dans la *luxation incomplète*, l'appareil ligamenteux est intact : les faisceaux antérieurs sont tendus, la radiale est rejetée en dedans, le sommet de l'apophyse métacarpienne antérieure repose sur le versant postérieur de la surface articulaire trapézienne.

Dans la *luxation complète*, cette apophyse se met en rapport avec la face postérieure du trapèze sans remonter sur l'os ; la capsule rompue en arrière est intacte en avant, mais dans deux interventions (obs. XLIII et XLIV) on trouva la capsule intacte et seulement relâchée.

Quand la luxation est ancienne, il existe des adhérences entre les deux os luxés, si bien que les légers mouvements dont jouit le pouce se passent dans les

articulations trapézo-trapézoïdienne et trapézo-scaphoïdienne (Foucher). Il y a en outre rétraction des muscles de l'éminence thénar avec transformation fibreuse.

## SYMPTOMES

### 1° Symptômes communs aux deux variétés de luxations

Au moment de l'accident, le blessé a senti ou même entendu un *craquement* qui s'est produit au niveau du poignet ; en même temps, il éprouvait une *vive douleur* qu'il localise assez bien au niveau de l'articulation trapézo-métacarpienne. Ces symptômes peuvent être plus ou moins accusés. C'est ainsi que la douleur assez vive dans certains cas pour entraîner la perte de connaissance est parfois légère ou même nulle. Très rapidement un *gonflement* considérable apparaît : tous les reliefs sont noyés dans cette tuméfaction, si bien que parfois le chirurgien passe à côté de la lésion sans la diagnostiquer et parle d'une simple contusion. Cependant, il est parfois peu marqué et peut même ne pas apparaître.

Enfin, les mouvements du pouce sont douloureux et limités.

## 2° Symptômes propres à chaque variété de luxation

a) **Luxation en arrière.** — La plus fréquente, elle peut être complète ou incomplète.

Dans la luxation *incomplète*, le métacarpien et le pouce sont légèrement fléchis ; dans la luxation *complète*, ou bien le pouce est incliné en dedans et en avant, ou bien il est dans la rectitude sans aucune inclinaison.

*Dans la luxation incomplète*, on constate : *en arrière* une saillie peu marquée au niveau de l'articulation trapézo-métacarpienne, sensible au toucher plutôt que visible et disparaissant avec un craquement brusque sous l'influence d'une forte abduction du doigt et *en avant*, le relief trapézien et l'aplatissement *léger* de l'éminence thénar. Une pression sur la base métacarpienne suffit d'ordinaire pour réduire la saillie dorsale, mais elle se reproduit souvent avec une grande facilité pour disparaître sous l'influence d'une nouvelle pression : c'est le signe dit de la *touche de piano*.

*L'extension* du pouce est impossible ; l'abduction ainsi que l'adduction sont conservées, mais douloureuses.

*Dans la luxation complète* on observe une saillie postérieure de *12 à 15 millimètres*, déviée parfois en dedans, entre le tendon du long extenseur du pouce

et du long abducteur ; un relief palmaire trapézien surmonté d'une dépression, avec un *aplatissement marqué* de l'éminence thénar. Mais le signe pathognomonique de cette luxation c'est le *raccourcissement*, pouvant atteindre de 5 millimètres (Malgaigne) à 16 millimètres (Foucher). Dans ce dernier cas, la tête du métacarpien touchait l'apophyse styloïde du radius !

Les mouvements de flexion et d'extension sont à peu près conservés, ceux *d'adduction et d'abduction* sont très difficiles car, dit Malgaigne, « les premiers sont surtout l'œuvre des phalanges, les seconds ne dépendent que du métacarpien. »

**b) Luxation en dehors.** — Dans la luxation externe, la tête métacarpienne fait *une saillie* plus ou moins prononcée sur le bord externe du poignet et, d'après Chancel, il est à noter qu'il n'y a *pas de raccourcissement.*

## DIAGNOSTIC

1° On peut *méconnaître une luxation* qui existe, dans les premiers jours, à cause de l'œdème qui masque les reliefs : la radiographie contribuera puissamment au diagnostic, car, surtout quand il s'agit d'une luxation incomplète récente, la palpation est insuffisante pour préciser le diagnostic.

2° On peut diagnostiquer une luxation *qui n'existe pas* et Dorny a insisté sur la facilité avec laquelle

on prend pour une luxation trapézo-métacarpienne la fracture dite « fracture de Bennett ». On sait ce qu'est cette fracture : un trait de cassure dirigé de haut en bas et d'arrière en avant détache du métacarpien la moitié antérieure de sa surface trapézienne et pénètre à une distance variable dans la diaphyse. Le fragment est porté dans l'éminence thénar et le métacarpien semble subluxé en arrière. Mais il n'y a pas de raccourcissement ; on peut déterminer de la crépitation. Enfin la radiographie permet de certifier avec assurance le diagnostic.

3° Il faut enfin songer à la possibilité de la *coexistence de ces deux lésions*, fracture transverse et luxation de l'extrémité supérieure du premier métacarpe et souvent cette coexistence est une révélation de radiographie.

## PRONOSTIC

La réduction est facile, mais on verra par la lecture des observations, avec quelle facilité désespérante la luxation se reproduit (plus du tiers des cas). Pellerin a vu chez un des blessés la luxation se produire *huit ans* après la réduction, à la suite d'un traumatisme insignifiant,

Si la réduction n'est pas faite, il existe une gêne fonctionnelle assez restreinte qui souvent n'empêche pas le travail, mais limite les mouvements du pouce. Les mouvements les plus limités sont l'opposition et

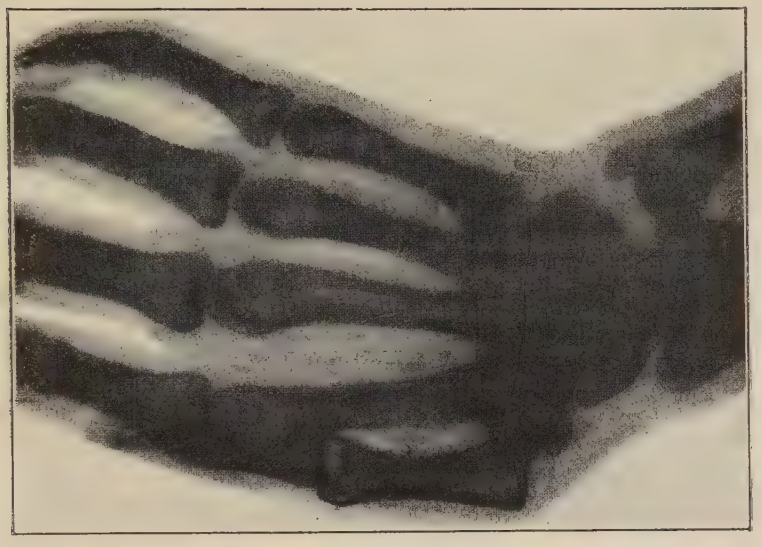

Fig. 1
Luxation trapézo-métacarpienne. Radiographie huit mois après l'accident.
Noter la saillie dans la tabatière anatomique.

surtout l'extension. En somme, il y a une légère diminution de la force de la main et une limitation dans les mouvements du pouce, compatible cependant avec un usage à peu près normal de la main.

## TRAITEMENT

1° *La réduction* des luxations trapézo-métacarpiennes est facile. Il suffit généralement de combiner l'extension abduction à une pression faite sur le pouce lui-même.

Dans l'immense majorité des cas il s'agit d'une luxation postérieure. Voici comment il convient de procéder :

Le chirurgien placé près du blessé empaume de sa main de nom opposé au côté malade de la face antérieure du poignet et d'une partie de l'avant-bras. L'extrémité recourbée de ses doigts chevauche le bord cubital du poignet. Cette prise faite, le pouce couché le long du bord radial de la main vient appuyer sur la base métacarpienne au niveau de la tabatière anatomique, l'index allongé dans la paume de la main prend son point d'appui sur la partie inférieure du massif carpien tandis que s'exerce l'action du pouce, l'autre main du chirurgien exerce sur le doigt blessé une traction soutenue dans l'extension abduction.

Cette action combinée des deux mains réduit d'ordinaire aisément la luxation. Cependant, dans plusieurs cas, la luxation s'est montrée irréductible.

L'état actuel de la chirurgie indique l'intervention sanglante. Ces cas sont rares. D'après Regnault (1), « la manœuvre de réduction peut même être faite élégamment, d'une seule main ».

La main du chirurgien empoigne les phalanges du pouce luxé pour exercer la traction dans le sens voulu, tandis que le pouce de cette même main, étendu sur ce métacarpien luxé, exerce par sa pulpe sur la saillie la pression nécessaire pour compléter la réduction.

2° *La contention* est plus difficile : on met le pouce dans une position intermédiaire à l'abduction et à l'adduction, et l'on applique un petit appareil plâtré allant du poignet au milieu de la face dorsale de la main, en laissant la paume à peu près libre. J. Regnault de Toulon décrit de la façon suivante la technique de ce genre d'appareil plâtré, auquel, en raison de sa forme, il donne le nom de « mitaine plâtrée ».

Les pièces nécessaires pour la confection de l'appareil sont : 1° une grande attelle ; 2° une petite attelle ; 3° une bande plâtrée.

1° La grande attelle comprend *six épaisseurs* simples de tarlatane ou cingalette n° 7 ou 8, et rappelant un peu par sa forme la moitié inférieure de l'appareil d'Hennequin pour fracture de l'extrémité

---

1. Regnault, *Utilité des auto-opérations* (*le Caducée*, 24 août 1912). — *Technique des auto-opérations* (*Paris-médical*, 28 sept. 1912).

inférieure du radius. Elle a la forme d'un trapèze isocèle ayant pour caractéristiques :

*Grande base :* périmètre de la main à la base des quatre derniers doigts plus 1 centimètre.

*Petite base :* périmètre de l'avant-bras à trois travers de doigt au-dessus de la pointe de l'apophyse styloïde du radius plus 1 centimètre.

*Côtés* : distance de la tête du deuxième métacarpien (au niveau de l'interligne de l'articulation métacarpo-phalangienne) à l'apophyse styloïde du radius plus trois travers de doigts.

Un orifice ovalaire pratiqué à 2 centimètres du bord formant la grande base est destiné au passage du pouce.

2° *La petite attelle* comprend également six épaisseurs de tarlatane et mesure environ 2 centimètres de largeur sur 20 à 25 centimètres de longueur.

3° *La bande de tarlatane* large de deux doigts environ doit mesurer de 3 à 4 mètres.

On imprègne la bande et les deux attelles d'une bouillie plâtrée à prise rapide puis, sur la main et le poignet préalablement vaselinés on applique *la grande attelle* en faisant passer le pouce par l'orifice ovalaire ; l'attelle recouvre les faces palmaire et dorsale de la main, ses côtés ou bords se rejoignent et se croisent au besoin près du bord radial de la main et du poignet ; la moitié de la grande base qui recouvre la face dorsale se trouve près des têtes ou extrémités distales des quatre derniers métacarpiens; la moitié de cette grande base recouvrant la face pal-

maire doit longer le pli palmaire inférieur ou pli de flexion des articulations métacarpo-phalangiennes des quatre derniers doigts (ligne de tête des chiromanciens).

La *petite attelle* doit cravater par sa partie moyenne la tête ou extrémité distale du premier métacarpien et une partie de la base de la phalange articulée avec cette tête : les deux chefs de cette attelle viennent se nouer sur le dos du premier métacarpien et sur l'articulation trapézo-métacarpienne renforçant ainsi l'appareil au niveau de la luxation réduite.

Avec la bande plâtrée on consolide rapidement les deux attelles en faisant un spica de pouce. Le tout est recouvert d'une couche très mince de bouillie plâtrée.

Pendant l'application des attelles et de la bande et surtout pendant la prise du plâtre, le pouce est maintenu par traction dans la position voulue.

Telle est la technique de la « mitaine plâtrée » de Regnault, qui paraît réaliser le mieux les conditions voulues pour la bonne contention toujours si délicate de la luxation.

Il est utile, pour maintenir la coaptation des surfaces luxées de poser sous l'appareil un petit morceau de liège ou de feutre taillé convenablement et appuyant sur la tête du métacarpien : l'appareil sera gardé dix à quinze jours, après quoi on fera du massage et une mobilisation progressive auxquels l'électrisation viendra s'adjoindre avec avantage. Tout bizarre que cela puisse paraître, il en est

qui immobilisent dans l'adduction (?) Jarjavay utilisait dans ce but des bandelettes de diachylon et Bérard se servait d'une compresse pliée en plusieurs doubles, soutenue par un bandage dextriné.

3° *Contre la luxation récidivante*, Lemaître et Wittek ont pratiqué l'arthrodèse (grattage des surfaces articulaires et fixation par un fil d'argent) avec des résultats excellents, le mouvement d'opposition du pouce n'était que médiocrement gêné et seulement durant les premiers mois.

---

# OBSERVATIONS

## A. — LUXATIONS EN DEHORS

---

### Observation I

(Bour, Thèse de Paris, 1905.)

S..., soixante ans, terrassier, se rendait à son travail quand il fut renversé par une automobile. Perte de connaissance. Transport immédiat à l'hôpital Saint-Antoine.

Douleurs dans le côté gauche et la région lombaire, au niveau de la main, du genou et du pied. Hémarthrose du genou gauche avec arrachement du ligament latéral interne. Entorse tibio-tarsienne gauche. Gonflement assez prononcé de la main gauche. Pouce étendu et légèrement incliné en dedans. Mouvements spontanés très douloureux et très limités. Abduction et adduction impossibles. Mouvements provoqués très douloureux et très peu prononcés. Saillie de la tête du premier métacarpien en dehors, sur la partie externe du poignet. Cette saillie est mobilisable avec le pouce. Au-dessus de cette saillie, excavation profonde de 1 centimètre environ, limitée en bas par la tête métacarpienne, en haut par l'apophyse styloïde du radius. Éminence thénar légèrement aplatie. Pas de raccourcissement. La radiographie montre qu'il s'agit bien d'une luxation trapézo-métacar-

pienne en action. Réduction par la traction et l'abduction du pouce pendant qu'un aide fait la contre-extension sur le poignet : contention avec une demi-gouttière plâtrée remontant jusqu'au poignet, et maintient le pouce en abduction forcée.

Au bout de dix jours, l'appareil est enlevé, la luxation semble bien réduite. Massage.

Revu dix mois après, le malade a de nouveau sa luxation en dehors *qui s'est reproduite* aussitôt qu'il a repris son travail : mouvements du pouce à peu près normaux, sauf l'opposition. Force de la main sensiblement diminuée.

## Observation II

(Mattignon, *Médecine moderne*, 1894, p. 107.)

En décembre 1891, entrait à l'hôpital Saint-André de Bordeaux une femme de soixante-dix ans, atteinte de cancer de l'estomac. Trente ans auparavant, elle avait fait une chute dans un escalier le bras en avant, avait ressenti une violente douleur et depuis ce temps présentait une double luxation trapézo-métacarpienne.

Examen sur le bord externe de la main, à moins de 1 centimètre au-dessous de l'apophyse styloïde du radius, tumeur du volume d'une noix, dure, bosselée, irrégulière, roulant sous le doigt quand on imprime un mouvement au pouce. Les tendons de la tabatière anatomique sont écartés par l'os qui passe entre eux : une aponévrose tendue empêche d'atteindre le plan osseux du trapèze. Mouvements très limités.

La malade meurt fin février, de son cancer.

*Autopsie.* — La tabatière anatomique est comblée par un

peloton graisseux. L'artère radiale à la main droite contourne la partie postéro-supérieure de la tête du métacarpien ; à la main gauche, elle s'engage dans une gouttière profonde de plusieurs millimètres, existant entre la face inférieure du trapèze et la partie externe de la tête du métacarpien déplacé. Manchon fibreux péri-articulaire épaissi, corps étrangers intra-articulaires appendus à la capsule fibreuse par une sorte de méso formé par la synoviale. Ces noyaux de constitution osseuse, revêtus de cartilage, étaient au nombre de quatre à gauche et de cinq à droite. La tête du métacarpien reposait sur la face externe du trapèze : au-dessus d'elle, se trouvait sur le trapèze une petite apophyse rugueuse.

### Observation III

(Destot, *in* thèse Chancel.)

X..., soixante-douze ans, est renversé par une voiture. Dans sa chute le pouce droit est porté en abduction forcée. Vive douleur, mouvements très limités du pouce. Énorme saillie sur le bord externe de la main que la radiographie montre être bien une luxation en dehors de la tête du métacarpien sans fracture. Réduction, contention avec un appareil. Guérison en trois semaines.

### Observation IV

(Chancel, thèse de Paris, 1904.)

Mme L..., soixante ans, se présente à la consultation de Cochin, le 24 octobre 1903. Elle est tombée seize jours auparavant sur le

pouce gauche dont le mouvement d'extension a été violemment exagéré. A ce moment, craquement, et douleur si vive qu'elle en eut une *syncope*. Puis apparut de l'œdème sur toute la moitié externe du dos de la main, qui disparut en quelques jours, et c'est alors que la malade aperçut une saillie sur le dos de la main. Cette déformation occupe le bord externe de la main, au niveau de l'articulation trapézo-métacarpienne; elle fait corps avec le métacarpien et est surmontée d'une dépression manifeste. Éminence Thénar aplatie. Raccourcissement de quelques millimètres. Pouce en extension et légèrement en abduction : mouvements spontanés très limités ; mouvements provoqués moins étendus et rapidement douloureux. A la radiographie, confirmation du diagnostic de luxation trapézo métacarpienne en dehors. Tentative de *réduction* sans succès, après quoi la malade se refuse à toute espèce d'intervention.

## Observation V

(Bour, thèse de Paris, 1905.)

P... Gaston, quarante-sept ans, se promenant à bicyclette, est heurté par une automobile et tombe les mains avant : la paume de la main gauche reçoit presque tout le choc. Vive douleur, mouvements d'opposition du pouce limités. Le lendemain, il entre à l'hôpital Saint-Antoine.

Gonflement considérable : pouce en légère abduction, mouvements spontanés très douloureux et très restreints, ainsi d'ailleurs que les mouvements provoqués qui sont douloureux. A la palpation, point douloureux à deux travers de doigt au-dessous de l'apophyse styloïde du radius. Pas de raccourcissement. La

radiographie montre qu'il n'y a pas de fracture, mais luxation trapézo-métacarpienne incomplète en dehors. Réduction facile. Contention au moyen d'une planchette palmaire qui maintient le pouce en abduction. L'appareil est enlevé au bout de douze jours. Massage. Guérison.

### Observation VI

(Albert, *Traité de Chir. clin. et de méd. op.*, t. III, p. 512, trad. de Broca.)

En luttant avec un ami, un jeune homme se fait une luxation trapézo-métacarpienne : la base du métacarpien fait saillie en dehors ; l'axe longitudinal de l'os est dirigé obliquement de bas en haut et de dedans en dehors, de sorte que l'articulation métacarpo-phalangienne du pouce fait aussi saillie sur la face palmaire : réduction facile, mais *reproduction* immédiate. Immobilisation du pouce en abduction dans un appareil silicaté et au bout de six semaines, guérison.

### Observation VII

(Chancel, Thèse de Paris, 1904.)

N..., manouvrier du P.-L.-M., décharge un wagon : un sac très lourd qu'il reçoit sur la main droite porte son pouce en abduction forcée. Vive douleur et craquement dans le poignet. Saillie sur le dos de la main, perte des mouvements du pouce. Saillie très volumineuse au niveau de l'articulation trapézo-

métacarpienne. Minime raccourcissement. A la radiographie, luxation trapézo-métacarpienne incomplète; la moitié externe de la surface articulaire du métacarpien déborde en dehors la surface articulaire correspondante du trapèze. Pas de fracture. Réduction facile, mais *reproduction* non moins facile. Pose d'un appareil plâtré. Guérison.

## Observation VIII

(Destot, *in* thèse Chancel.)

P... fait une chute de bicyclette. En se relevant, il constate qu'il ne peut remuer le pouce gauche sans ressentir une vive douleur au niveau du poignet : saillie très légère au niveau de l'articulation trapézo-métacarpienne. Son beau-frère, chirurgien des hôpitaux, qui l'accompagne, diagnostique une luxation incomplète du premier métacarpien sur le trapèze, la réduit et improvise un appareil de contention.

Le lendemain, les douleurs persistant, le malade est radiographié et on s'aperçoit : 1o que sa luxation *s'est reproduite ;* 2o qu'elle est compliquée d'une fracture de la partie interne de la tête du cinquième métacarpien. On réduit de nouveau et l'on applique un appareil plâtré en forme de 8. Ce plâtre mal supporté est refait plusieurs fois. Au bout d'un mois, guérison complète.

## Observation IX

(Iselin, *in* thèse Arnal. Paris, 1905.)

R..., quarante-huit ans, tombe le 10 octobre 1904 de sa hauteur : il se reçoit sur la main droite, le pouce en abduction portant le premier. Craquement, gonflement, douleur, impossibilité de travailler. Vient consulter à la Salpêtrière en novembre.

Gonflement au niveau de l'éminence thénar, élargie de 1 centimètre à la base, et saillie de la tête métacarpienne, au-dessus de laquelle existe une encoche haute de 1 centimètre environ. Le métacarpien est dévié en arrière et en dehors, et a subi une rotation, faisant que la pulpe du doigt regarde légèrement en dedans. Pas de raccourcissement.

Le tendon du long abducteur du pouce est soulevé par la saillie.

Mouvements gênés, surtout l'opposition. Abduction très limitée. Anesthésie générale totale hystéro-traumatique.

*Radiographie.* — Luxation incomplète en arrière et en dehors, produite par la torsion du métacarpien. On tente la réduction par traction et propulsion directe du métacarpien, *sans résultat.* On propose au malade l'arthrotomie, mais il refuse et on ne le revoit plus.

## B. — LUXATION EN ARRIÈRE

### Observation X (Personnelle.)

M.. , dix-neuf ans, se livrait aux joies du patinage à roulettes auxquelles il s'adonnait depuis peu, lorsqu'il tomba les mains en avant. Il ressentit au niveau du poignet droit une violente douleur et rapidement de l'œdème se développa. Le blessé refusa de voir un médecin et *ce n'est que huit mois après* qu'il s'y décida.

Il présente sur le bord radial de la main droite une saillie très nette au niveau de l'articulation trapézo-métacarpienne : cette saillie fait corps avec le premier métacarpien, car on la mobilise avec le pouce.

Les mouvements de celui-ci sont très limités, surtout les mouvements d'extension, et dans les efforts d'extension les deux phalanges restent en état de flexion. On peut les relever avec la main, mais elles reprennent aussitôt leur position de flexion. L'opposition avec les deux derniers doigts est impossible. Les mouvement provoqués sont douloureux.

La réduction exigerait, pour se faire, l'anesthésie à laquelle la malade se refuse. Il manque totalement de force pour saisir de menus objets entre le pouce et les autres doigts.

### Observation XI

(Dorny, thèse de Paris, 1907.)

G. M..., mécanicien, trente ans, reçut un cylindre en fer, qui emboitant le pouce, le renversa fortement en arrière.

Le lendemain de l'accident, il vint consulter M. Guermonprez. A l'inspection, gonflement de la région de l'articulation trapézo-métacarpienne : mouvements actifs du pouce limités, impossibilité de l'abduction, ainsi que de l'opposition du pouce au petit doigt. A la palpation, on sent la base du premier métacarpien dans la tabatière anatomique. Donc, luxation en arrière. Réduction facilement obtenue, mais avec menace de récidive et l'on pense à la possibilité d'une fracture de Bennett concomitante, diagnostic vérifié à la radiographie. Traitement, bandage avec feutres, renouvelé tous les deux jours. Après dix jours, massage et mobilisation. Guérison avec résultat fonctionnel excellent.

## Observation XII

(Hamilton, *Traité des fractures et luxations.*)

Ch. F..., à vingt-sept ans se luxa incomplètement le premier métacarpien en arrière, en donnant un coup de poing. Il ne vit pas de chirurgien et bien que l'os continuât à faire une saillie, et que l'articulation fût assez lâche pour que le blessé pût réduire seul le déplacement, la gêne qui en résulta fut minime. Vingt-cinq ans après, torsion du pouce, luxation complète, réduction. Hamilton perd le malade de vue.

## Observation XIII

(Bérard, *Gaz. des Hôpitaux*, 1845, p. 242.)

Un homme, à la suite d'un coup de poing donné, a présenté une luxation du premier métacarpien en arrière : on réduisait la luxation et elle se reproduisait avec la plus grande facilité.

Lorsque l'extrémité du métacarpien étant déplacée, on venait à fléchir fortement le pouce, les tendons de la face dorsale pressant sur l'os réduisaient la luxation.

Application sur l'articulation, en arrière, d'une compresse pliée en plusieurs doubles et maintenue au moyen d'un bandage dextriné. Guérison.

## Observation XIV

(Delapchier, Thèse de Paris, 1908-1909.)

Henri L..., vingt-sept ans, en simulant un assaut de boxe, donne un coup de poing du gauche : le coup porte sur le bord radial de l'articulation métacarpo-phalangienne et entraîne le pouce en abduction et hyperextension. Luxation en arrière de l'extrémité supérieure du premier métacarpien presque complète et luxation incomplète de l'articulation métacarpo-phalangienne.

Réduction facile, mais la luxation *se reproduit* aussitôt. Immobilisation avec des bandes de leucoplaste pendant quinze jours, mobilisation prudente après trois semaines.

Résultat peu satisfaisant.

## Observation XV

(Delapchier, Thèse de Paris, 1908-1909.)

L. D..., luxation postérieure métacarpo-trapézienne de la main gauche : s'est produite par adduction. En donnant un aperçu, D... frappe avec la partie inférieure du premier métacarpien sur

la mâchoire de l'adversaire. Le choc fait bousculer l'extrémité supérieure et arrache la partie postérieure de l'articulation. Guérison avec ankylose articulaire.

## Observation XVI

(Auto-observation de Gimelle, chirurgien des hôpitaux de Paris.)

Gimelle se luxe le premier métacarpien en arrière par renversement exagéré du pouce. Il réduisit immédiatement sa luxation sans aucune difficulté en tirant simplement sur le pouce.

## Observation XVII

(Bour, Thèse de Paris, 1905.)

R... tombe de bicyclette, renversé par un gros moellon qui tombe d'un chariot : la paume de la main gauche vient heurter le bord du trottoir. Douleur, impossibilité d'effectuer les mouvements du pouce. Gonflement considérable qui empêche de faire le diagnostic. Quelques jours après, sous l'influence du massage et de la compression ouatée, l'œdème ayant disparu, on constate au niveau du dos de la main une saillie assez volumineuse, douloureuse à la pression, faisant corps avec le métacarpien. On tente la réduction et on applique une attelle, mais *sans succès*. La radiographie confirme le diagnostic de luxation trapézo-métacarpienne en arrière. Le malade, se refusant à une nouvelle tentative de réduction, a conservé un pouce gauche étendu, en légère abduction, immobile, légèrement raccourci. Sur le bord externe

du dos de la main, existe une saillie volumineuse qui suit les mouvements imprimés au pouce. Cette manœuvre est douloureuse : l'éminence thénar est aplatie.

### Observation XVIII

(Boyer, *Chirurgie*, t. IV, p. 269.)

Une dame se luxa le premier métacarpien en tombant sur le bord externe de la main. Dans la chute, le pouce avait été fortement incliné en dedans et en avant. D'abord méconnue, la luxation ne fut réduite que deux mois après. Mais *elle se reproduisit* et malgré une nouvelle réduction, la malade refusant de porter un appareil, elle se reproduisit à nouveau et resta non réduite.

### Observation XXIX

(Malgaigne, *Revue médico-chirurgicale*, t. IV, 1848, p. 3.)

Un homme de vingt ans tombe sur la main étendue, l'éminence thénar portant sur un corps dur qui pousse en arrière le premier métacarpien. Luxation incomplète. Réduction facile, maintenue par une attelle garnie, laissée vingt jours. Guérison.

### Observation XX

(Michon, *Soc. de Chirurgie*, 1848, t. I, p. 69.)

Un élève de Louis-Le-Grand tombe de telle sorte que la partie antérieure du premier métacarpien porte sur le rebord d'une table. Pas de gonflement. Saillie du trapèze à la face pal-

maire. Léger relief du métacarpien à la face dorsale. Pouce en rectitude.

Réduction facile. Guérison complète.

## Observation XX (*bis*)

(Demarquay, *Soc. de Chirurgie*, 1851, t. II, p. 110.)

Un homme de soixante ans a la main projetée contre un corps dur et résistant. Douleur. Déformation de la main. On ne voit le malade que cinquante jours après la luxation. Le métacarpien est porté en arrière et en dedans ; il repose sur l'articulation du deuxième métacarpien et du trapézoïde bien qu'une partie de sa surface articulaire soit encore en rapport avec le trapèze. Le trapèze fait une saillie très marquée à la face palmaire de la main. Mouvements douloureux, extension impossible. Atrophie des muscles de l'éminence thénar. Réduction à l'aide de la pince à réduction. Guérison.

## Observation XXI

(Pellerine, Thèse de Paris, 1864.)

M. B..., trente-six ans, mécanicien, fait le 28 avril, une chute sur la face dorsale de l'extrémité antérieure du premier métacarpien droit.

Vive douleur au niveau de l'articulation trapézo-métacarpienne.

Vu le 6 mai : région déformée, mouvements actifs impossibles, mouvements passifs douloureux. Pas de gonflement. Existence

d'une tumeur dure, saillante, disparaissant par la pression, mais reparaissant aussitôt qu'elle a cessé.

Réduction maintenue par un appareil. Guérison.

## Observation XXII

(Pellerine, Thèse de Paris, 1864.)

M. B..., trente-trois ans, peintre en bâtiments, déchargeait une caisse, quand celle-ci glissa et vint frapper la partie antérieure de la première phalange et du premier métacarpien. Onze heures après l'accident, apparition d'un gonflement considérable et impossibilité de remuer le pouce. A l'examen, pouce en extension : on voit au niveau de la tête du métacarpien une tumeur qui disparaît par la pression, mais se reproduit aussitôt qu'elle cesse.

Réduction maintenue par des bandelettes de diachylon. Guérison.

## Observation XXIII

(Pellerine, thèse de Paris, 1864.)

Claude H..., ciseleur, en frappant le manche de son ciseau avec la face palmaire de la main droite se fait une luxation du premier métarcarpien.

Craquement. Douleur. Entre dans le service de M. Jayavoy, vingt-trois jours après. Le pouce est fléchi dans la paume de la main. Mouvements actifs surtout ceux d'extension douloureux et très limités. Tumeur dure, dans la tabatière anatomique qui dis-

paraît sous la pression du doigt pour réapparaître sitôt le doigt enlevé.

Réduction. Contention au moyen d'une boulette de charpie pressant sur l'extrémité luxée. Guérison en douze jours.

## Observation XXIV

(Pellerin, Thèse de Paris, 1864.)

F. C..., tapissier, entre à l'hôpital Saint-Antoine le 11 janvier 1864. Dans un accès de colère, le 15 décembre, saisissant un chandelier de la main droite, il tourne la bobèche en bas et le frappe violemment sur la table. La bougie étant restée, elle fit remonter le bouton qui repoussa directement en haut l'extrémité supérieure du premier métacarpien.

Pas de craquement. Vive douleur. Gonflement. Mouvements du doigt gênés. Saillie peu considérable de la tête métacarpienne. Réduction facile. Maintien par des bandelettes de diachylon. Guérison.

## Observation XXV

(Pellerin, Thèse de Paris, 1864.)

Jules L..., trente-deux ans, porte un coup à faux avec un marteau de forge : l'extrémité du manche appuie sur la tête du métacarpien et le chasse en arrière. Huit ans avant, la malade aurait déjà eu au même niveau une luxation.

Réduction facile : maintien par des bandelettes de diachylon. Guérison.

### Observation XXVI

(Gosselin, Clinique du 12 mars 1870.)

Un jeune homme de vingt-six ans, décatisseur, fait une chute sur la face dorsale du premier métacarpien, fortement fléchi. Quarante jours seulement après, il montre sa main à un médecin. Déplacement incomplet du premier métacarpien sur le trapèze. Réduction facile, mais *récidive*. Guérison en quinze jours.

### Observation XXVII

(Carayon, Thèse de Paris, 1872.)

S..., soldat au 3e tirailleur algérien, en cherchant à retenir un wagon qui reculait, est frappé dans la paume de la main par l'angle postérieur du véhicule. Sensation de craquement. Douleur très vive. La tête du premier métacarpien est luxée en arrière et de côté. Palpation douloureuse. Impotence fonctionnelle. Extension communiquée très douloureuse.

Réduction facile, maintenue à l'aide d'une compresse posée sur la tête du premier métacarpien et d'une attelle en bois, le tout fixé par quelques tours de bande. Guérison.

### Observation XXVIII

(René, *Gaz. des Hôpitaux*, 1882, p. 580.)

B..., vingt-huit ans, clairon de pompiers, tombe à la renverse, les bras étendus en arrière. Le poids de son corps porte pour la

plus grande partie sur le pouce de la main droite. Douleur immédiate. Saillie osseuse sur la face dorsale de la main. Impotence fonctionnelle. Le pouce est légèrement fléchi. Luxation incomplète en arrière, facilement réduite. Guérison.

### Observation XXIX

(Girard, Thèse de Paris, 1885.)

C..., ébéniste, trente-deux ans, tombe le 4 septembre 1884 et se blesse au pouce droit : l'éminence thénar heurte violemment le coin d'un meuble. Douleur. Impotence fonctionnelle du pouce. A l'examen le pouce est étendu sur le métacarpien et en opposition. Saillie au niveau de l'extrémité postéro-externe de la deuxième rangée du carpe. Aplatissement de l'éminence thénar. Raccourcissement très léger du pouce. Réduction facile. Appareil consistant en un petit tampon d'ouate par-dessus lequel on applique une petite attelle plongée elle-même au milieu d'une masse de coton. La malade quitte l'hôpital.

### Observation XXX

(Girard, Thèse de Paris, 1885.)

Joseph P..., vingt-six ans, tanneur, avait été blessé par l'instrument appelé toupie qui lui avait fait une plaie du pouce intéressant l'articulation métacarpo-phalangienne. Il était entré à l'hôpital pour un phlegmon de la main et une arthrite consécutive à cette blessure. Après guérison de ces accidents, on constate une luxation trapézo-métacarpienne se manifestant par une saillie notable de la tête du premier métacarpien, en arrière

du trapèze. La luxation, datant de plusieurs mois, *ne put être réduite* à la première tentative et le malade refusa de se soumettre à tout nouvel appareil.

## Observation XXXI

(Carette, Thèse de Paris, 1894.)

Pierre C..., débardeur, voulait soulever un lourd fardeau au moyen d'un levier. Pendant la manœuvre, il est surpris par un accident fortuit et pousse de sa main avec une violence brutale sur l'extrémité du levier. Aussitôt violente douleur. Pas de craquement. Le lendemain, il est examiné par M. Guermonprez. Déplacement en dehors et en arrière du métacarpien sur le trapèze. Impotence fonctionnelle. Réduction très facile en mettant le pouce en extension et en abduction, mais *reproduction* immédiate. Appareil plâtré avec cale de liège qu'on est obligé de refaire, car il est mal supporté. Guérison en six semaines.

## Observation XXXII

(Hamilton, *Traité des fractures et luxations* trad. Poinsot, 1884.)

P... G..., seize ans, reçoit un coup à la face postérieure de l'extrémité digitale du premier métacarpien. Luxation incomplète en arrière de cet os. Réduction sous-anesthésie. Contention à l'aide d'une attelle de gutta-percha, soigneusement matelassée et embrassant une partie de l'avant-bras. Six à huit mois après, je revis le malade : les mouvements de l'articulation carpo-méta-

carpienne étaient aussi libres qu'avant, mais le métacarpien continuait à faire une légère saillie.

### Observation XXXIII

(Bour, Thèse de Paris, 1905.)

C..., vitrier, vingt-deux ans, tombe du haut d'un échafaudage le 1er septembre 1905. Le choc porte, pour la plus grande partie, sur la main droite. Douleur très vive au niveau de la main. Gonflement immédiat. Entre à Beaujon.

Violentes douleurs au niveau de la région lombaire, mais pas de fracture. Gonflement énorme de la main, mouvements du pouce limités : on conclut à une simple contusion. Massage.

Le malade sort de l'hôpital le 17 septembre.

La main est toujours gonflée et les mouvements douloureux.

8 octobre. — Radiographie; la tête du premier métacarpien est déplacée en arrière et en dehors. La réduction est impossible. Massage. Le 30 octobre on voit le malade. Plus de gonflement ; la saillie de métacarpien est évidente, elle comble la tabatière anatomique. Le pouce est fléchi et en demi-opposition. Mouvements limités, extension et opposition impossibles. Raccourcissement de 3 millimètres.

### Observation XXXIV

(Malgaigne, *Traité des fractures et luxations.*)

Un homme, en sautant un fossé, tombe sur le pouce de la main droite incliné en dedans. Luxation complète. Raccourcissement du pouce de 5 millimètres. Réduction. Guérison.

### Observation XXXV

(Malgaigne, *Traité des fractures et luxations.*)

Luxation complète datant de plus de vingt ans. Les conséquences ont été les suivantes : extension et flexion satisfaisantes ; adduction et abduction très gênées. Le mouvement d'adduction augmentait la saillie de l'os à la face dorsale. Force de la main diminuée. Le malade se sert d'ailleurs exclusivement de l'autre main pour serrer, presser ou soulever un fardeau.

### Observation XXXVI

(Michon, *Soc. de Chirurgie*, 1848, t. I, p. 2.)

Un garçon boulanger eut la main prise sous un tonneau ; le premier métacarpien supporta tout le choc. Le lendemain, le malade est vu par M. Michon. Le pouce était droit. Existence d'une tumeur au-dessus du trapèze, et comme il n'y avait pas de gonflement, on sentait très bien la surface articulaire du métacarpien. Raccourcissement de 1 centimètre. Réduction facile, mais *reproduction*. Nouvelle réduction définitive grâce à l'emploi d'un appareil convenable.

### Observation XXXVII

(Bourguet, *Revue médico-chirurgicale*, 1853, t. XIV, p. 53.)

L..., vingt-six ans, tonnelier, présente une luxation du premier métacarpien sur la face postérieure du trapèze, survenue

deux mois auparavant, à la suite d'une chute dans laquelle le doigt aurait été fortement renversé en arrière.

Pouce légèrement fléchi. Saillie à la face dorsale de la main de la tête métacarpienne qui touche presque à l'apophyse styloïde radiale. Aplatissement de l'éminence thénar. Impotence fonctionnelle. Raccourcissement de 15 millimètres.

*Réduction tentée sans succès* au lendemain de l'accident et deux mois après.

## Observation XXXVIII

(Foucher, *Soc. d'Anatomie*, 1856, t. I.)

X..., cinquante ans, s'est fait une luxation complète il y a vingt ans, à la suite de l'éclatement d'un fusil.

Le pouce est fléchi à angle droit dans son articulation métacarpo-phalangienne et immobile dans cette position.

*Autopsie.* — Le malade étant mort d'une affection intercurrente. Muscles de l'éminence thénar rétractés et fibreux. L'extrémité supérieure du métacarpien repose sur la face dorsale du trapèze avec lequel elle est soudée.

## Observation XXXIX

(Guérin-Roze, *Soc. d'Anatomie*, 1858, t. III.)

Une femme de cinquante-cinq ans présente une luxation complète en arrière de cause indirecte (chute sur le bord externe de la main) : elle date de plusieurs années. Saillie de 8 à 9 millimètres de la tête métacarpienne sur le dos de la main. Aplatissement de l'éminence thénar avec saillie du trapèze. Raccour-

cissement léger du pouce. Mouvements d'adduction et d'abduction très limités. Réduction facile, mais reproduction immédiate. La malade meurt de tuberculose.

*Autopsie.* — Déplacement complet du premier métacarpien sur le trapèze. Capsule intacte distendue, présentant à sa partie interne un noyau cartilagineux. L'articulation est enflammée, les extrémités osseuses infectées ont en partie perdu leur cartilage. Brides fibreuses entre les surfaces articulaires. Rétraction des muscles de l'éminence thénar, toutes lésions rendant compte de l'irréductibilité.

## Observation XL

(Pellerin, Thèse de Paris, 1864.)

L..., marchand ambulant, quarante ans, entre à l'hôpital le 21 avril 1864 pour une chute sur le bord radial de la main, faite il y a quinze jours. Depuis cette époque, incapacité de travail.

A l'examen, saillie osseuse occupant la tabatière anatomique. Eminence thénar aplatie. Raccourcissement du pouce de 8 millimètres. Extension impossible : autres mouvements limités. Réduction facile, mais *reproduction immédiate.* Pose d'un appareil avec lequel le malade sort de l'hôpital pour ne plus revenir.

## Observation XLI

(Carayon, Thèse de Paris, 1872.)

Un soldat fait une chute le 17 août 1870 et sa main, étendue, porte sur une pierre d'assez gros volume. Douleur très vive. A la partie postéro-externe de la région carpienne, existence

d'une tumeur de la grosseur d'une noix. Aplatissement de l'éminence thénar. Impotence fonctionnelle. Raccourcissement du pouce. Réduction. Application d'une compresse graduée au niveau de l'articulation trapèzo-métacarpienne, et d'une attelle de bois, le tout maintenu avec des bandelettes de diachylon passées autour de la main et du poignet.

Guérison en un mois.

## Observation XLII

(Salètes, *Arch. de Méd. militaire*, 1885, t. VI, p. 436.)

Dans une chute sur la paume des mains, la main droite du malade heurte le rebord d'une marche d'escalier. Douleur vive. Mouvements de flexion ou d'extension impossibles. Gonflement. A l'examen, raccourcissement du pouce : impossibilité des mouvements dans l'articulation trapézo-métacarpienne. Pouce en extension. Saillie considérable de la base du premier métacarpien sur la face dorsale de la main. Réduction facile. Application d'une planchette palmaire bien garnie et de tampons d'ouate appuyant sur l'articulation. Guérison.

## Observation XLIII

(Trouillet, *Dauphiné Médical*, 1894, p. 133.)

Le blessé reçoit un choc relativement peu violent sur l'extrémité du pouce fléchi de la main droite. Douleur immédiate très vive. Saillie anormale du métacarpien sur le trapèze. Mouvements impossibles. Raccourcissement du pouce. Réduction facile.

Contention au moyen d'un appareil qui fait pression sur l'extrémité métacarpienne luxée. Le pouce est maintenu en abduction. Au bout de huit jours, choc accidentel sur le doigt. *Reproduction de la luxation*. Nouvelle réduction. Pose d'un appareil silicaté, laissé en place douze jours. Massage. Guérison.

## Observation XLIV

(Arnal, Th. Paris, 1905.)

N...., trente-cinq ans, sculpteur, il y a trois mois, en frappant sur un burin avec l'éminence thénar droite, ressent une violente douleur et voit apparaître une saillie au niveau de la tabatière anatomique.

Réduction de la luxation. Pose d'un appareil plâtré. Au bout d'une semaine, le malade n'éprouvant plus qu'une gêne insignifiante reprend ses travaux. Le jour même, et sous l'influence de la même cause, la lésion *se reproduit*. L'appareil plâtré ne suffit plus à maintenir la réduction. Mouvements possibles, mais limités. Saillie osseuse au niveau de la tabatière anatomique. Raccourcissement du pouce.

Réduction très facile, mais reproduction par simple pression de l'éminence thénar. Intervention chirurgicale : capsule intacte, mais très lâche. *Suture* après grattage des surfaces articulaires du premier métacarpien au trapèze. Guérison sans aucune limitation des mouvements.

## Observation XLV

(*Idem.*)

L..., vingt-huit ans, sculpteur, s'est luxé le premier métacarpien six mois auparavant en frappant avec l'éminence thénar de la main droite sur un burin. Douleur très vive. Apparition d'une saillie sur le bord externe de la main. Réduction, contention avec un bandage contenant une attelle de bois ; l'appareil est enlevé après dix jours. Le malade reprend son travail et la luxation se reproduit. Appareil plâtré qu'on laisse trois semaines. Guérison, mais le malade reprend son travail et la luxation se reproduit encore.

On fait alors *la suture* trapézo-métacarpienne : on trouve la capsule complètement détruite à la partie postérieure. Guérison.

## Observation XLVI

(Watton, Thèse, 1888.)

Homme, vingt et un ans. Main gauche, pouce frappé en arrière et en dehors par le levier d'une chèvre. Douleur, gonflement. Écartement entre le premier et le deuxième métacarpien. Touche de piano. Appareil plâtré sur la face postéro-externe du pouce.

### Observation XLVII

(Watton, Thèse, 1888.)

Homme, cinquante-sept ans, passementier. Main droite, chute en avant : la main étendue rencontre une marche d'escalier. Douleur, enflure, saillie. Légère flexion et légère rotation interne. Allongement apparent du pouce. Réduction par pression d'arrière en avant ; ressaut. Corps résistant entouré de coton sur l'articulation, attelles sur la face palmaire, bandes silicatées ; pouce fixé en abduction.

### Observation XLVIII

(Watton, Thèse, 1888.)

Homme, paysan, vingt-neuf ans. Main droite, chute d'une poutrelle sur le dos de la main qui soutenait alors une échelle. Le malade est un rhabilleur. Vu trente et un ans après par un médecin : saillie légère, diminution de force. Malade à peine incommodé. Réduction par tractions, *récidives*, pas de traitement.

### Observation XLIX

(Regnault, *Bull. de la Soc. de Chirurgie*, 13 mars 1912.)

Homme, vingt ans, canonnier. Main gauche prise entre une échelle et une barrique de vin. Douleur (perte de connaissance ?), gonflement gagnant l'avant-bras. Vu trois ans après l'accident : pouce en adduction et opposition avec l'annulaire, saillie dans

la tabatière anatomique ; légers troubles neurotrophiques. Diagnostic confirmé par la radiographie. Première réduction seize jours après l'accident, attelles ; tendance immédiate à la récidive ; récidive rapide.

*Deuxième réduction au bout de trois ans ;* appareil plâtré vingt sept jours, bandage ouaté dix jours, récidive. Le malade refuse toute nouvelle intervention.

### Observation L

(Soubeyran, *Revue d'Orthopédie*, 1912).

Homme. Main droite, chute. Ni craquement, ni douleur. Impotence dans l'opposition, touche de piano. Appareil plâtré enlevé après trois jours par suite de production d'une *eschare et d'anesthésie localisée*. Pansement ouaté et bande de Velpeau quinze jours. Récidive après mobilisation. Nouvelle immobilisation pendant une quinzaine. Guérison. *Persistance de l'anesthésie.*

### Observation LI

(Arron-Alglave, Soc. de Chirurgie, 13 mars 1912.)

Il s'agit d'un cas radiographié sur lequel M. Arron ne donne pas d'autres détails si ce n'est qu'il dit que la pose d'un appareil ou une capsulorraphie lui semblaient voués à l'insuccès.

### Observation LII

(Regnault, Soc. de Chir., 11 mars 1913.)

Homme vingt-deux ans, canonnier, main droite, chute, choc violent contre le rebord d'un lit en métal. Saillie en dehors et en arrière. Première réduction immédiate. Récidive rapide. Vu trois jours après l'accident : saillie, touche de piano, gonflement léger. Ecchymose diffuse le septième jour. Diagnostic confirmé par la radiographie. Réduction facile. Tampon de coton et spica compressif avec des bandes de flanelle quatre jours, l'appareil plâtré vingt-six jours, deuxième appareil plâtré vingt-trois jours. Guérison.

### Observation LIII

(Guermonprez et Trichet, 1890, *in* thèse de Duplessis de Ponzilhac. Montpellier, 1912.)

Homme, quarante-neuf ans. Coup brusque sur un levier. Douleur, impotence, déplacement du métacarpien en dehors et en arrière sur le trapèze. Réduction facile en extension et abduction. Appareil plâtré renouvelé au bout de quinze jours et enlevé au bout d'un mois. Reste de déplacement dans les mouvements exagérés. Massage et électrisation des muscles. Guérison.

### Observation LIV

*Luxation non traumatique en avant et en dedans*
Regnault; *les Luxations trapézo-métacarpiennes*.
(*Arch. gén. de Chirurgie*, 1913, p. 1.034.)

H. R..., vingt-six ans, excellente violoniste, présente une mobilité extraordinaire de tous les doigts : elle peut produire une hypertension des quatre derniers doigts donnant à la face dorsale de la main une courbure à concavité très accentuée; quelques-unes des phalangettes peuvent se placer en position telle qu'elles sont subluxées. Elle peut produire volontairement chacune de ses deux mains une subluxation trapézo-métacarpienne en avant et en dedans plus accentuée à gauche qu'à droite. Ces déformations étrangères à tout traumatisme semblent dues à une grande luxité de la capsule articulaire.

Nous ne rapportons pas dans nos observations les cas de fracture de Bennett, au nombre de 30 environ, qui se trouvent rassemblés en majeure partie dans le travail de Gilbert (Thèse de Montpellier, 1911-1912).

## II. — LUXATION ISOLÉE D'UN DES QUATRE DERNIERS MÉTACARPIENS

Écrire un chapitre de pathologie sur cette lésion extrêmement rare nous semble chose assez délicate, puisqu'on n'en connaît actuellement que 5 cas : aussi croyons-nous plus rationnel de citer simple-

ment ces 5 cas et d'écrire leur histoire particulière, plutôt que de faire une étude d'ensemble qu'un nouveau fait pourrait venir modifier par la suite.

## Observation I

(Bourguel)

*Subluxation en avant du deuxième métacarpien*

Marius A..., quarante-cinq ans, employé dans un moulin à vapeur, frottait la machine qui était en mouvement. Le siège sur lequel il était assis s'étant déplacé et une chute étant imminente, il s'accrocha de la main gauche à une des barres parallèles que meut le piston. Ce dernier continuant son mouvement d'ascension, la main se trouva engagée entre celles-ci et le cadre. Toute la pression porta presque exclusivement sur la partie postéro-supérieure du deuxième os du métacarpe. Il se produisit une luxation incomplète de l'extrémité supérieure de cet os. Le sixième jour, le malade vint consulter le médecin.

Du côté de la paume de la main, tumeur osseuse anormale située au-dessous du ligament annulaire antérieur du carpe se continuant d'une manière évidente avec le deuxième métacarpien et obéissant aux mouvements imprimés à cet os.

A la région dorsale, dans le point correspondant à l'extrémité supérieure du deuxième métacarpien, existe une dépression manifeste et au-dessus de cette dépression, une saillie anguleuse et sinueuse formée par les surfaces articulaires et par la face postérieure du trapézoïde et du trapèze.

*Le doigt est plus court que l'autre de 4 millimètres :* pas de déviation. Le métacarpien est incliné en avant et situé sur un plan antérieur aux autres, surtout sur sa partie supérieure.

On fait le diagnostic de luxation en avant et l'on procède à la réduction.

Un aide fait de la contre-extension sur le poignet, un autre de l'extension sur le doigt. Le chirurgien presse sur la tumeur de la paume de la main avec les deux pouces appliqués l'un sur l'autre et fait basculer en même temps en avant, au moyen des quatre derniers doigts de la main droite, l'extrémité inférieure du métacarpien. Cette manœuvre amène la réduction sans bruit. La guérison fut complète.

## Observation II

(Humbert)

### *Luxation en arrière du deuxième métacarpien*

P..., conduisant une charrette, reçoit un coup de pied de cheval sur la main droite qui, demi-fermée, tenait les guides.

L'index présente à la face dorsale de la première phalange une plaie linéaire très nette, oblique en bas et en dedans, s'arrêtant à la tête du deuxième métacarpien, puis quelques plaies contuses. Toute la région est le siège d'un gonflement considérable.

Au milieu de l'extrémité supérieure du deuxième métacarpien, on sent sous la peau une tumeur dure circonscrite, sur laquelle le doigt peut reconnaître deux angles saillants séparés par une surface concave et qui se continue d'une manière évidente avec le reste de l'os dont elle suit les mouvements. L'épaisseur des

parties molles et la douleur empêchent de constater s'il existe une dépression correspondante dans la paume de la main.

*L'index est plus court de 5 millimètres* que celui du côté opposé. Pour réduire, on presse fortement en avant et en bas avec les deux pouces, pendant que des tractions sont exercées sur l'index. La réduction se fait avec bruit. Guérison absolue.

## Observation III

### *Luxation en arrière du troisième métacarpien*

On en connaît 2 cas, ceux de Blandin et de Roux.

I (Blandin). — P..., âgé de vingt-quatre ans. Trébuche sur un trottoir glissant. Pour se retenir, il porte instinctivement le bras gauche en dehors, et la main correspondante fermée sur un rouleau de papier qu'elle tient, heurte une borne. Bientôt apparaît du gonflement et il entre à l'Hôtel-Dieu. Point de plaie ; seulement une ecchymose linéaire sur la partie dorsale supérieure de la première phalange du médius. Un craquement porte à croire à l'existence d'une fracture du troisième métacarpien ; mais, mise au repos, la main dégonfle et Blandin annonce un diastasis de l'extrémité carpienne qui soulève la peau et fait un relief apprécié par l'œil. C'est en effet un diastasis foncé ou une luxation incomplète et ceci est démontré par la mobilité marquée de l'articulation dont le jeu est si obscur à l'état normal et qui prouve que les ligaments ont été complètement déchirés.

II (Roux) J..., vingt-trois ans, étant ivre, s'exposa à l'explosion d'une mine. Avec une fracture du crâne et une plaie de la cuisse gauche, on constata en outre que la main droite présen-

tait une fracture directe du deuxième métacarpien et une luxation du troisième dans son articulation carpo-métacarpienne. Cette dernière lésion était révélée par les signes suivants :

Tumeur dure, circonscrite et sous-cutanée, manifeste à l'œil et au trouble, correspondant à la région dorsale et moyenne du carpe, continue au troisième métacarpien et susceptible d'une mobilité obscure sous l'influence de tractions opérées sur cet os ; tumeur permanente dans tous les mouvements imprimés à la main, tumeur qu'on aurait pu prendre pour un os luxé appartenant au carpe lui-même si elle n'eût été par trop distante de la ligne articulaire du poignet ; *raccourcissement du médius*, inclinaison de l'os qui n'est plus sur le même plan que celui des autres métacarpiens.

Pour réduire, j'essayai d'abord inutilement de presser fortement sur son extrémité carpienne à l'aide de mes deux pouces arcboutés contre cette extrémité, tandis que tous mes autres doigts se tenaient étroitement croisés dans la paume de la main du malade : mais la luxation fut promptement réduite dès que ce même effort eut été combiné avec une traction directe, opérée par un aide sur le médius. La saillie osseuse s'effaça en produisant un bruit particulier et le doigt reprit sa place et sa direction normales.

En plaçant le doigt en extension, la luxation se reproduit elle ne se maintient réduite qu'en portant et maintenant la main et les doigts dans une flexion modérée.

Le malade mourut d'encéphalite et voilà ce qu'on trouva à l'autopsie :

Le médius fut porté dans l'extension et aussitôt la luxation se reproduisit. L'extrémité supérieure du troisième métacarpien était entièrement sortie de sa mortaise et reposait sur la face

dorsale du grand os, tous les ligaments de l'extrémité luxée étaient rompus à l'exception d'un lambeau fibreux qui la retenait encore très lâchement au deuxième métacarpien. Le ligament glénoïdien qui unit les extrémités phalangiennes des quatre métacarpiens était brisé. Le tendon du deuxième radial externe était dans le relâchement. Il y avait fracture du deuxième métacarpien et rupture de tous les ligaments de l'extrémité carpienne du quatrième.

## Observation VI

### *Luxation en arrière du quatrième métacarpien*

(Maurice)

Un ouvrier armurier essayait une cartouche nouvelle pour un chassepot. Après avoir posé la cartouche dans le canon, il la poussait en avant à l'aide du verrou saisi de la main droite ; mais avant qu'il ait eu le temps de fixer le verrou en le rabattant sur l'arrêt, la cartouche avait fait explosion. Le verrou repoussé brusquement en arrière, l'avait frappée dans le milieu de la paume de la main, où il avait produit une plaie superficielle de peu d'importance avec une forte contusion. En même temps, une saillie anormale s'était produite au dos de la main. Cette saillie dépassait d'un demi-centimètre environ le niveau des autres parties et elle correspondait juste à l'extrémité supérieure du quatrième métacarpien. La réduction fut faite et la guérison prompte.

## CHAPITRE III

### LUXATIONS SIMULTANÉES DE DEUX OU PLUSIEURS MÉTACARPIENS

---

**Historique.** — En 1856, Vigouroux présente à la Société anatomique une pièce provenant d'un malade mort d'une affection urinaire et qui est encore actuellement la seule pièce anatomo-pathologique représentant la luxation dorsale des quatre derniers métacarpiens. Dans son *Traité de chirurgie*, Erichsen figure un moule de luxation des quatre derniers métacarpiens en avant : en 1875, Tillaux présente un cas de cette lésion. En 1884, Poulet rapporte à la Société de Chirurgie une observation de subluxation des cinq métacarpiens en avant, lésion que Rivington avait déjà constatée en 1873. Orrillard en 1893 publie une très bonne revue générale sur cette affection ; enfin en 1898, Schütz publie deux nouveaux cas au Congrès allemand de chirurgie. Depuis lors, il n'a été rapporté que deux nouvelles observations de cette intéressante lésion traumatique. La première dans laquelle il fut possible de préciser le diagnostic par la radiographie. L'une a fait le sujet d'un travail

publié par E. et J. Poulain dans *les Archives Générale de Chirurgie* (mai 1912). La seconde a fait l'objet d'une étude de Bergasse et Guizlmain (*Archives de chirurgie*, 25 oct. 1913).

## ÉTIOLOGIE

C'est toujours à la suite d'un traumatisme violent que la lésion se produit et toujours aussi la violence est appliquée sur la paume de la main : explosion d'un fusil, chute d'un lieu élevé, chute de cheval, compression de la main dans une presse typographique.

## ANATOMIE PATHOLOGIQUE

Nous pouvons diviser les luxations du métacarpe en trois variétés anatomiques :

1° **Luxation dorsale** dans laquelle l'extrémité supérieure des quatre derniers métacarpiens est projetée en arrière et repose sur la face dorsale de la deuxième rangée du carpe. Nous avons pu en réunir trois cas (Vigouroux, Schütz, Poulain, Obs. I, VII et VIII).

La luxation peut être complète ou incomplète. Et ceci a une grande importance sur les troubles fonctionnels qui vont suivre. En effet, quand la luxation des quatre os est *complète* et que leur base repose sur la face dorsale du carpe, il se produit un mouve-

ment de bascule qui porte en avant l'extrémité inférieure des métacarpiens : les fléchisseurs détendus n'agissent plus, s'atrophient ; les extenseurs, au contraire, ne voient plus leur action contrebalancée par celle des fléchisseurs ; ils se contracturent et déterminent une véritable subluxation en arrière des phalanges des doigts (cas de Vigouroux).

Lorsque, au contraire, la luxation est *incomplète*, ce mouvement de bascule ne se produit pas : ce sont les extenseurs qui sont détendus ; ce sont leurs antagonistes, les fléchisseurs, qui se contracturent et qui déterminent une véritable griffe très gênante pour le bon fonctionnement de la main (cas de Schütz et Poulain).

Il semble qu'il n'y ait dans ces deux variétés bien différentes de lésions qu'une question de degré ; toujours les deux groupes de muscles sont détendus, mais dans la luxation prononcée, les fléchisseurs le sont davantage, tandis que dans la subluxation ou la luxation avec faible déplacement, le mouvement de bascule est imparfait, et ce sont au contraire les extenseurs qui sont le plus détendus. En outre, lorsqu'il y a plaie de la paume de la main, la cicatrice rétractile qui se produit favorise encore la flexion des doigts et contribue à augmenter la lésion.

2° **Luxation palmaire.** — L'extrémité supérieure des quate derniers métacarpiens est projetée en avant ; mais dans cette variété, on a toujours une luxation incomplète, une subluxation dans la plupart des cas,

et nous verrons tout à l'heure par la pathogénie qu'il y a à cela une raison anatomique.

Nous avons pu en réunir quatre cas (Erichsen, Rivington, Tillaux, Poulet. Obs. II, III, IV, V). Dans les cas de Rivington et de Poulet, il s'agissait d'une luxation simultanée des cinq métacarpiens. Toujours, ce sont les extenseurs qui sont détendus davantage et toujours on constate une flexion des doigts avec contracture des fléchisseurs et limitation de l'action des extenseurs.

3° **Luxation mixte.** — Nous n'en connaissons qu'un cas (Schütz, obs. VI). Alors que les deuxième, troisième et quatrième métacarpiens étaient luxés en arrière, la base du cinquième était reportée en avant sur la palmaire du carpe ; dans ce cas, il y avait contracture des fléchisseurs avec limitation de leur action.

## PATHOGÉNIE

Rappelons tout d'abord que les métacarpiens sont disposés de telle facon qu'alors qu'ils présentent une *face* dorsale, ils n'ont qu'un *bord* palmaire, de telle sorte qu'ils représentent assez bien une série de coins dont la base est dorsale. En outre, par leur union, ils forment une sorte de voûte à concavité antérieure et, de cette disposition, on peut conclure *a priori* qu'il faudra une plus grande force pour produire la

luxation en avant que pour chasser en arrière le bloc métacarpien.

Cette disposition anatomique nous explique aussi pourquoi, alors qu'on observe des *luxations* en arrière, on ne note que des *subluxations* en avant.

D'ailleurs, tout contribue à empêcher la luxation en avant ; tandis qu'en arrière, nous ne rencontrons que quelques ligaments lâches, en avant, le bord inférieur du ligament antérieur du carpe, le canal carpien rempli par les tendons fléchisseurs, solidement maintenus par le ligament carpien antérieur, sont autant d'obstacles qui s'opposent à un déplacement en avant des extrémités métacarpiennes.

Un certain nombre d'expériences cadavériques ont été faites par Roux ; il fixait l'avant-bras ou le poignet du cadavre contre le bord d'une table à l'aide d'un étau solide et il agissait alors sur les métacarpiens dans le sens de la flexion ou de l'extension, et cela en employant une violence directe ou indirecte.

Dans la première série d'expériences, la violence était indirecte ; Roux obtint presque toujours des fractures soit du métacarpe, soit des os de l'avant-bras, et plusieurs fois une luxation d'un ou de plusieurs métacarpiens.

Dans la seconde série, la violence indirecte était opérée par l'intermédiaire d'un fort lien terminé par deux anses dont l'une embrassait un ou plusieurs métacarpiens, tandis que dans l'autre était engagé un

levier puissant. En se servant de ce levier comme un levier du troisième genre, Roux produisit souvent des fractures du métacarpe ou de l'avant-bras et très rarement la luxation des métacarpiens soit en avant, soit en arrière.

Ces résultats prouvent bien que la résistance des articulations du carpe l'emporte sur celle des os de l'avant-bras et du carpe, que les causes directes fracturent ordinairement le métacarpe, tandis que les causes indirectes sont suivies le plus souvent de fracture des os de l'avant bras, et enfin que, soit par cause directe, soit par cause indirecte, la luxation des métacarpiens est extrêment rare.

C'est bien là ce que nous enseigne la clinique. Voici donc comment on peut expliquer les luxations du métacarpe. Nous avons vu que toujours cette luxation a pour cause un traumatisme violent appliqué sur la paume de la main, portée en hypertension. Si les ligaments carpo-métacarpiens résistent, et c'est le cas le plus fréquent, il se produit soit une fracture des métacarpiens, éventualité rare, soit, ce que l'on constate si souvent, une fracture des os de l'avant bras.

Si les ligaments cèdent, deux éventualités peuvent se produire : ou la force traumatisante est appliquée sur l'extrémité inférieure du métacarpe et il se produit un mouvement de bascule qni porte son extrémité supérieure en avant, d'où subluxation palmaire ; ou la force agit sur tout le métacarpe qu'elle refoule en arrière et produit alors la luxation dorsale

qui, elle, est le plus souvent complète. Dans ce dernier cas, ordinairement la peau palmaire se coupe sur la rangée antérieure des os du carpe.

## SYMPTOMES

Il y a des symtômes communs aux diverses variétés de luxations du métacarpe: ce sont *la douleur*, *l'impotence fonctionnelle des doigts* et *le gonflement* plus ou moins considérable de la main qui peut prendre de telles proportions que l'examen est impossible. Dans ces cas, ce n'est qu'au bout de huit jours ou même d'un mois qu'on pourra poser le diagnostic.

Voici les symptômes propres à chacune des variétés que nous avons décrites :

1° **Subluxation en avant.** — La main est fléchie, le pli du poignet est plus profond que du côté opposé : il est anguleux, ce qui est dû à une saillie anormale du talon de la main. Du côté de la face dorsale, on voit, au-dessous de l'articulation carpo-métacarpienne, une dépression considérable, répondant à la saillie palmaire et limitée en haut par une masse régulièrement convexe en bas et qui n'est autre que la seconde rangée du carpe. En même temps, on peut constater la disparition de la tabatière anatomique, quand il y a luxation des cinq métacarpiens.

Il y a agrandissement du diamètre antéro-posté-

rieur du poignet et léger raccourcissement des doigts. La palpation permet de sentir l'extrémité supérieure des métacarpiens sur la face palmaire et la saillie dorsale convexe en bas formée par les os de la deuxième rangée du carpe.

Il y a difficulté de la flexion et de l'extension avec légère contraction de flexion.

2° **Luxation en arrière.** — La déformation rappelle le dos de la fourchette de la fracture de l'extrémité inférieure du radius. La main est fléchie, *en griffe* : le pli du poignet est effacé et au-dessous apparaît au niveau du talon de la main une dépression peu apparente, effacée part l'épaisseur des parties molles sous-jacentes : cette dépression palmaire est limitée en haut par une saillie convexe en bas, produite par les os de la deuxième rangée du carpe ; sur la face dorsale, au contraire on trouve plus ou moins haut suivant que la luxation est complète ou incomplète, une tumeur dure, plus ou moins volumineuse, mais toujours disposée transversalement et surmontée d'une dépression (voir fig.). Le plus souvent, alors qu'il y a luxation complète du deuxième métacarpien, il n'y a que subluxation du cinquième et on trouve, au niveau du quatrième et du troisième, les étapes qui conduisent de l'une à l'autre de ces lésions, en sorte que la saillie dorsale va en diminuant du bord radial au bord cubital. Dans les cas récents, cette saillie dorsale est mobile dans le sens longitudinal, si l'on vient à

faire des tractions sur les doigts. Il y a agrandissement du diamètre antéro-postérieur du poignet et raccourcissement de la main aussi apparent que réel.

Il y a diminution de la flexion et de l'extension, comme dans notre cas, parfois abolition de ces mouvements (Schütz), avec atrophie des muscles de l'avant-bras, quand la réduction n'a pas été opérée. On constate encore une contracture de flexion des doigts et de la main qui se déforme en griffe et une limitation de l'extension du poignet sur l'avant-bras, la main ne pouvant former avec l'avant-bras un angle de plus de 20 degrés.

Enfin, dans le cas de Vigoureux, les troubles étaient inverses ; il y avait contracture en extension et subluxation en arrièrre des premières phalanges des doigts.

Nous avons vu que cette différence dans la symptomatologie fonctionnelle était due à une différence dans le degré de la lésion et que lorsque la luxation est complète et très prononcée, on voit se produire la contracture en extension, tandis que dans la luxation incomplète ou la subluxation, la contracture se fait en flexion.

**3° Luxations mixtes.** — Nous n'en connaissons qu'un cas, celui de Schütz dans lequel les deuxième, troisième et quatrième métacarpiens étaient luxés en arrière, tandis que le cinquième était luxé en avant et reposait sur la face palmaire du carpe. La main

était raccourcie de 2 centimètres et, vue par son bord cubital, elle présentait une dépression caractéristique due à ce que le corps du quatrième métacarpien luxé en arrière du carpe et celui du cinquième luxé en avant formaient un triangle à base carpienne.

## DIAGNOSTIC

Il suffit, pour ne pas se tromper, de connaître la ligne indiquée par Perrin comme étant celle de l'articulation carpo-métacarpienne : il faut, pour cela. tracer une ligne transversale partant de l'articulation trapézo-métacarpiennne toujours très facile à trouver (ligne de Perrin). L'interligne médio-carpien est à 12 mill. au dessus de cette ligne. Ainsi il sera facile d'écarter la luxation carpo-carpienne qui siège au-dessus, ainsi que la fracture des métacarpiens qui siège au-dessous. D'ailleurs, dans ce dernier cas, il n'y aura, pour éviter l'erreur, qu'à mesurer comparativement les métacarpiens en cause avec ceux du côté opposé. Enfin la radiographie viendra lever tous les doutes.

## PRONOSTIC

Si la luxation est réduite de suite. l'intégrité fonctionnelle peut être assurée. Si, au contraire, la lésion n'est pas diagnostiquée, le blessé peut devenir un infirme et présenter une main impotente et déformée

en griffe ; de sorte que cette luxation vaut la peine qu'on s'en occupe.

## TRAITEMENT

*La luxation est-elle récente ?*

La réduction en est facile ; le chirurgien fait faire de l'extension sur les doigts, tandis qu'il repousse en avant ou en arrière, suivant les cas, la tête métacarpienne en embrassant le poignet avec les deux mains.

On fera la contention au moyen d'un petit appareil plâtré. La « mitaine plâtrée » légèrement modifiée, est ici tout indiquée.

Au bout de 8 à 10 jours, on commencera la mobilisation et le massage.

*Quand la luxation est de date ancienne*, la réduction est très difficile, souvent même impossible. Faut-il alors appliquer le traitement sanglant ? Celui-ci a été fait d'abord dans le cas d'Erichsen qui est avare de détails à ce sujet, mais il a pleinement réuni dans un cas tout récent de Bergane et Guilmain.

Il semble donc qu'on soit autorisé à y avoir recours.

## Observation

Vigouroux (Soc. Anat. de Paris, 1856.)

*Luxation ancienne des quatre premiers métacarpiens de la main gauche produite par l'explosion d'un fusil*

Homme de 62 ans, mort à Cochin d'une affection des voies urinaires. De son vivant, on avait remarqué une déformation considérable de la région métacarpienne gauche et, en outre, l'absence de l'index de cette main. Le diagnostic avait été : luxation des quatre derniers métacarpiens. Cette blessure avait été produite par l'explosion d'un fusil dans cette main à l'âge de 18 ans.

A *l'autopsie* voici ce qu'on trouva :

1° Une luxation complète en arrière des quatre derniers métacarpiens.

2° En même temps que l'extrémité supérieure des métacarpiens était portée en arrière, leur extrémité inférieure était portée en avant ; il résultait du mouvement de bascule une luxation incomplète en arrière des premières phalanges des trois derniers doigts (l'index manquant).

3° Une soudure du deuxième métacarpien, privé de son tiers inférieur avec le troisième.

Les articulations radio-carpiennes, médio-carpiennes et trapèzo-métacarpiennes sont parfaitement normales et jouissent de tous leurs mouvements, les premières phalanges des trois derniers doigts sont dans l'extension ; la flexion est impossible à cause de la saillie des têtes des métacarpiens. Les parties molles ne présentaient rien de remarquable ; je noterai seulement comme

détails secondaires que la peau adhérait par un tissu cicatriciel solide à la portion restante du deuxième métacarpien et qu'il restait dans le tissu cellulaire de la main des grains de poudre, simulant au premier aspect de la mélanose.

### Observation II

(Erichsen, *The Sc. and Art of surg*, t. I, p. 385.)

*Luxation des quatre derniers métacarpiens en avant*

A propos d'un moule pris sur un malade de l'hôpital et déposé au University College Museum, Erichsen dit : « la main était portée en avant et raccourcie et les os du carpe formaient une saillie arrondie et convexe sur le dos du métacarpe. Cette saillie concave répondait à l'interligne des os du carpe et différait d'une façon si remarquable de l'aspect convexe de l'extrémité inférieure du radius et du cubitus, comme on le voit dans la luxation radio-carpienne, que je pense qu'il ne pouvait y avoir le moindre doute sur la nature de la lésion présentée par le malade. »

### Observation III

(Rivington, *Lancet*, 1873, t. I.)

*Luxation compliquée de tous les métacarpiens en avant*

Il s'agit d'un fait de luxation compliquée de tous les métacarpiens droits en avant. Il n'y a aucune description de la forme des parties. Il fallut enlever une partie des os déplacés et il resta un moignon de main qui put rendre plus tard grand service au malade.

## Observation IV

Tillaux (Soc. de Chir. de Paris, 1875, p. 415.)

*Luxation incomplète en avant des quatre derniers métacarpiens*

L..., corroyeur, tombe d'une fenêtre d'une hauteur d'environ 3 mètres sur le dos, la main gauche prise sous lui et portant sur le sol par sa face palmaire en flexion.

Impotence fonctionnelle consécutive.

Ce qui frappe à l'examen, c'est la flexion de la main ; de plus, le pli du poignet est plus profond que du côté opposé, il est anguleux, ce qui est dû à une saillie anormale du talon de la main. Sur la face dorsale, il y a un peu de gonflement et au niveau de l'articulation carpo-métacarpienne existe une dépression appréciable à la vue et surtout au toucher. Elle est limitée en haut par la deuxième rangée du carpe. A la même hauteur que cette dépression, mais du côté palmaire, il y a une saillie plus considérable du talon de la main.

Une extension modérée sur la main, combinée à un mouvement de bascule du métacarpe, réduit la déformation, qui reparaît en faisant la même manœuvre en sens inverse. Aucun mouvement spontané n'est possible, mais on peut faire exécuter tous ceux qui se passent dans l'articulation radiocarpienne. On réduit la luxation et on immobilise pendant dix jours. Guérison complète.

## Observation V

(Poulet, *Soc. de Chir. de Paris*, 1884, p. 902.)

*Subluxation des cinq métacarpiens sur le carpe*
*Réduction après un mois*

Un cavalier désarçonné par son cheval est projeté, la main gauche étendue, sur l'angle saillant d'un trottoir. Gonflement considérable qui empêche le diagnostic. Un mois après l'accident, on constate qu'il n'y a rien dans l'articulation radiocarpienne, qu'il existe sur la face dorsale une saillie osseuse anormale formée surtout par le grand os, qu'au-dessous de cette saillie est une dépression allant du trapèze à l'os crochu. A la face palmaire, on note : la projection en avant du talon de la main avec disparition du creux palmaire et saillie d'une masse osseuse mal délimitée. La tabatière anatomique n'existe plus, les espaces interdigitaux sont plus rapprochés (2 cm.) des apophyses styloïdes. Ce qui frappe surtout, c'est la saillie des os du carpe en arrière, l'agrandissement du diamètre antéro-postérieur du poignet et le raccourcissement de la main.

La déformation est moins prononcée que dans le cas d'Erichsen, ce qui fait penser que la luxation est incomplète. La luxation fut réduite sous chloroforme, mais la déformation ne disparut qu'en partie.

## Observation VI

(Schutz, XXVII^e Congrès allemand de Chirurgie, p. 167.)

*Luxation dorsale de l'articulation carpo-métacarpienne des deuxième, troisième et quatrième et luxation palmaire du cinquième.*

Un homme vigoureux de vingt-cinq ans, machiniste dans une imprimerie, eut il y a dix mois la main gauche prise entre la plaque et le cylindre d'acier d'une presse mécanique de lithographie en marche. La main posant sur son bord cubital fut en même temps tellement comprimée que la peau palmaire fut déchirée ainsi que les ligaments de la base des métacarpiens. La base des deuxième, troisième et quatrième était luxée en arrière sur la rangée antérieure des os du carpe ; la base du métacarpien du petit doigt était luxée en avant sur la face palmaire du carpe. La main était raccourcie de 2 centimètres, fort épaissie et semblait à la fois courte et élargie.

Au milieu du carpe, sur le dos de la main, les bases des métacarpiens, de l'index, du médius et de l'annulaire forment une saillie marquée, tandis que la base du cinquième métacarpien est luxée sur la face palmaire prenant une direction oblique par rapport à l'annulaire et au médius.

Les métacarpiens luxés sont mobiles dans le sens longitudinal, et ce n'est qu'en tirant très fort sur l'extrémité antérieure du métacarpe ou plutôt sur les doigts que le raccourcissement de la main est ramené à 1 centimètre ou 1 cm. 5. La réduction, facile dans le cas de date récente, ne put se faire à cause de la rétrac-

tion cicatricielle de la peau palmaire, qui opposait un obstacle invincible, et toute intervention opératoire fut refusée. Les troubles fonctionnels persistèrent et se manifestèrent par l'impossibilité de fléchir l'articulation métacarpo-phalangienne des doigts et par une contracture de flexion des articulations des phalanges; le poing ne peut se fermer. L'activité des fléchisseurs peut se mesurer par la distance de la paume de la main à laquelle l'extrémité des doigts se trouve lors du maximum de flexion : l'index est à 2 centimètres, le médius à 3, l'annulaire à 6 et le petit doigt à 4. Le pouce est normal dans ses fonctions ainsi que le poignet.

## Observation VII

(Schutz, XXVII^e Congrès allemand de Chirurgie, p. 167.)

*Luxation de l'articulation carpo-métacarpienne du premier (pouce) et du deuxième, subluxation du troisième et du quatrième.*

Un mécanicien de dix-neuf ans eut il y a sept mois la main droite prise d'une ma nière semblable dans une presse méca nique de typographie. La compression fut telle que la peau palmaire fut déchirée et tous les métacarpiens à l'exception du dernier furent luxés sur le carpe. Le pouce est luxé latéralement du côté radial remontant de 1 centimètre sur le bord radial du trapèze: le deuxième métacarpien est luxé dorsalement et sa base se trouve sur la face dorsale du trapézoïde.

Les troisième et quatrième métacarpiens sont subluxés en arrière. La main fort déformée est fléchie sur le bord cubital,

l'articulation de la base des doigts est mobile ; la flexion active de cette articulation est supprimée. Les mouvements du pouce sont limités : l'abduction et l'extension sont limitées. La flexion dorsale de la main sur le poignet est diminuée à 20 degrés, tandis que la flexion palmaire est normale. La main est impotente ; le malade peut prendre des objets légers entre le pouce et l'index. Les muscles de l'avant-bras sont atrophiés ; la réduction tout de suite après l'accident ne fut pas faite, maintenant il audrait une opération que le malade refuse.

## Observation VIII

(E. et J. Poulain, *Archives générales de Chirurgie*, mai 1912.)

### *Luxation dorsale des deuxième, troisième et quatrième métacarpiens avec subluxation du cinquième*

B.... Éloi, soixante et onze ans, ouvrier agricole, a fait il y a six ans environ une chute sur la paume de la main du haut d'un chariot de betteraves. Le médecin qui le vit deux jours après son accident constata un gonflement considérable de la main et ne fit aucun diagnostic. Depuis lors, il ne fut revu par aucun médecin.

Dernièrement, il entre à l'hôpital Saint-Louis à Saint-Omer pour une affection médicale banale.

La main droite présente une déformation tout à fait caractéristique. Vue de dos, elle présente une saillie transversale légèrement oblique de bas en haut, du petit doigt vers l'index. Cette saillie surmontée d'une dépression très visible siège à 2 centimètres environ au-dessous de l'interligne articulaire du poignet.



Fig. 2. — Saillie des extrémités osseuses.

Les doigts sont fléchis, en griffe. Au niveau de l'interligne métacarpo-carpien existe une saillie d'autant plus prononcée qu'on se rapproche davantage du bord radial de la main. Cette saillie se termine par un à-pic du côté de l'avant-bras et se continue au contraire par un plan incliné du côté des doigts.

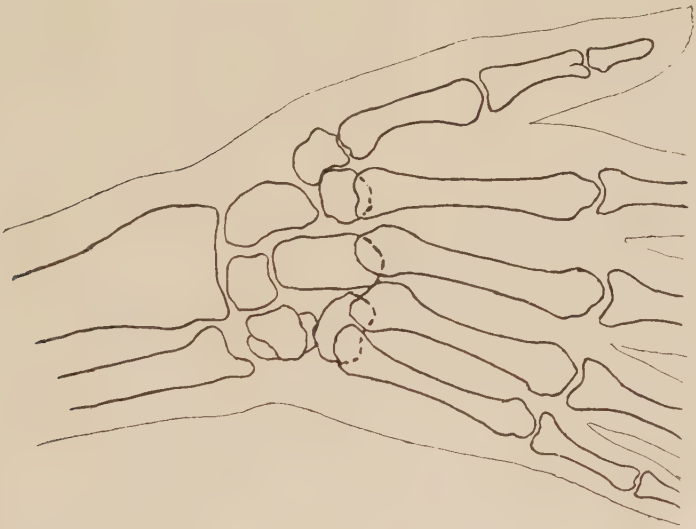

Fig. 3. — Schéma de la radiographie.

La main est posée à plat sur la plaque radiographique. On voit que la tête des métacarpiens est luxée sur les os du carpe, dont les contours inférieurs sont indiqués en pointillé; le deuxième métacarpien est tout à fait luxé, tandis que le cinquième n'est que subluxé.

On sent manifestement à la palpation les faces articulaires des extrémités supérieures des quatre derniers métacarpiens. Ces extrémités font saillie en arrière et soulèvent la peau d'une façon progressive: le cinquième paraît encore presque en contact avec le carpe, mais les autres s'en éloignent de plus en plus et le second forme une éminence de plus de 1 centimètre sur la surface du poignet (voir fig. 2).

Du côté de la paume de la main, on sent à 1 centimètre environ au-dessous du pli inférieur de flexion du poignet une tumeur dure, transversale, produite par les os du carpe refoulés en avant.

La main, vue de profil sur son bord cubital, présente à la face dorsale une saillie suivie d'une dépression brusque à 2 centimètres environ au-dessous de l'apophyse styloïde du cubitus. Du côté de la face palmaire, on voit une saillie arrondie constituée par les os du carpe. La main est habituellement fléchie. Les mouvements de flexion et d'extension de la main et des doigts sont conservés, mais le malade a moins de force du côté blessé que de l'autre et il s'en est toujours ressenti depuis l'accident ; il pouvait encore se servir de sa main pour prendre des objets légers, mais il ne se sentait pas assez fort pour sonlever un fardeau ou se livrer à des travaux pénibles.

La radiographie, due à l'obligeance de M. le Dr Lorgnier de Saint-Omer, nous montre d'une façon plus palpable encore cette luxation dorsale des métacarpiens.

Une première épreuve est prise, la main reposant à plat ; on voit que les extrémités supérieures des 4 derniers métacarpiens semblent se confondre avec les os du carpe et ne sont séparés des extrémités inférieures du radius et du cubitus que par un intervalle peu considérable (voir fig. 3).

Une seconde épreuve prise sur le profil cubital des deux

mains montre manifestement la saillie palmaire produite par les os du carpe que les métacarpiens surplombent en arrière en faisant une saillie qui soulève la peau de la main.

## Observation IX

(Bergasse et Guilmain, *Arch. de Chir.*, 25 oct. 1913.)

*Luxation en arrière des deuxième et troisième métacarpiens*

Le lieutenant L..., aviateur, volait à 60 mètres le 12 décembre 1911, lorsque son biplan piqua vers le sol. Pour amoindrir la violence du choc, l'officier saisit un des tendeurs verticaux de son biplan, les doigts crispés et fermés dans la paume de la main droite, L... reçut un violent coup sur l'extrémité phalangienne des deuxième et troisième métacarpiens.

Perte de connaissance.

L'extrémité supérieure de la région métacarpienne droite est déformée ; la main reposant sur sa face palmaire, on remarque à ce niveau une forte saillie ; raccourcissement de la moitié externe de la main ; le médius semble de même longueur que l'annulaire et la mensuration marque une diminution de longueur de 15 millimètres pour l'index et de 10 millimètres pour le médius.

Les plis digito-palmaires des doigts correspondants sont rehaussés ; la palpation permet de sentir, au niveau de la deuxième rangée du carpe, des saillies anguleuses et sinueuses qui appartiennent aux têtes métacarpiennes déplacées sur le dos du carpe ; les métacarpiens de l'index et du médius ne sont pas

sur le même plan que les os voisins ; au niveau de la tête du grand os, on sent un fragment osseux gros comme un pois environ et mobile. Vue par son profil externe, la déformation dorsale donne le dos de fourchette, mais plus bas que dans la fracture du radius. Le lieutenant ayant des blessures plus graves, ce n'est que trois jours après qu'on s'occupe de sa main : il y a alors un volumineux œdème.

La radiographie confirme le diagnostic de luxation dorsale des deuxième et troisième métacarpiens, avec fracture de l'apophyse styloïde du troisième.

Réduction sous chloroforme. Facile pour le troisième, impossible pour le deuxième. Incision verticale de 5 centimètres sur la saillie du deuxième et réduction par traction sur un écarteur de Farabeuf dont la petite extrémité recourbée coiffait la base métacarpienne, et pression sur cette même base. Au bout de cinq jours, massage. Guérison complète.

## CONCLUSIONS

I. — Les luxations carpo-métacarpiennes se ramènent à trois variétés :

*a*) Luxations trapézo-métacarpiennes ;

*b*) Luxations isolées d'un des quatre derniers métacarpiens ;

*c*) Luxations simultanées de deux ou plusieurs métacarpiens.

II. — Les luxations trapézo-métacarpiennes sont de beaucoup les plus fréquentes (54 cas de luxations sans fracture) :

*a*) Le traumatisme en est le facteur principal et se ramène dans tous les cas, soit à une propulsion directe de la tête métacarpienne, soit à une adduction avec flexion forcée du pouce ou à une extension brusque avec abduction exagérée ;

*b*) Qu'elles soient complètes ou incomplètes, ces luxations sont presque toujours postérieures, donnant lieu à un tableau clinique assez caractéristique ;

*c*) Faciles à réduire, elles sont d'une contention beaucoup plus délicate, car elles ont une grande tendance à se reproduire. Contre les luxations anciennes ou récidivantes, on emploiera l'arthrodèse.

III. — Les luxations isolées des quatre derniers métacarpiens constituent une lésion très rare. Nous

n'avons pu en rassembler que 5 cas publiés, dont nous nous sommes contenté d'écrire l'histoire clinique.

IV. — Les luxations simultanées de deux ou plusieurs métacarpiens sont également très rares. Elles sont palmaires, dorsales ou mixtes :

*a*) La *luxation palmaire* se traduit ainsi : main fléchie, pli du poignet profond, dépression dorsale, disparition de la tabatière anatomique quand tous les métacarpiens sont intéressés, raccourcissement des doigts avec difficulté de la flexion et de l'extension ;

*b*) La *luxation dorsale* donne un « dos de fourchette » bas situé, avec « main en griffe », dépression palmaire et saillie dorsale. Le plus souvent, il y a luxation du deuxième métacarpien, mais seulement subluxation du cinquième et position intermédiaire des deux autres ;

*c*) On ne connaît qu'un seul cas de *luxation mixte ;*

*d*) La réduction est facile pourvu qu'elle soit précoce. Les cas anciens ou rebelles paraissent justiciables de l'intervention sanglante. La contention se fait au moyen d'un petit appareil plâtré.

Vu : le Président de la thèse,

RECLUS

Vu : le Doyen,

LANDOUZY

Vu et permis d'imprimer :
Le Vice-Recteur de l'Académie de Paris,

LIARD

# BIBLIOGRAPHIE


Albert. — Traité de chirurgie clinique et de médecine opératoire. Trad. française de A. Broca. Paris, 1893, t. II, p. 512.

Andrews. — Encyclop. intern. de chirurgie. Paris, 1885.

Annequin. — Dauphiné médical, 1892, p. 136.

Arnal. — Thèse de Paris, 1905.

Bardenheur. — Die permanente extensions behandlung die subcutanen und complicirten fracturen und luxationen der extremitaten und ihre folgen. Stuggart, 1889, p. 582.

Béguin. — Nouveaux éléments de chirurgie et de médecine opératoire. Paris, 1838.

Bérard. — Sur un cas de luxation du premier métacarpien par coup de poing (Gaz. des hôpitaux, 1845, p. 242.)

Bergasse. — Des luxations dorsales des métacarpiens (Bulletin de la Société médico-chirurgicale de la Drôme et de l'Ardèche, mai 1912).

Bergasse et Guelman. — Les luxations dorsales de l'extrémité supérieure des métacarpiens (Arch. Gén. de chirurgie, 25 octobre 1913, p. 1170.)

Blandin. — Journal des connaissances médico-chirurgicales, 1844, p. 177.

Blum. — Chirurgie de la main. Paris, 1882, p. 27.

Bonilly. — Path. ext., t. IV, p. 644. Paris, 1897.

Bourgnet. — Obs. pour servir à l'histoire des luxations des doigts et de la main (Revue médico-chirurgicale. Paris, 1853, XIV, p. 94).

BOYER. — Leçons du citoyen sur les maladies des os, rédigées par Richerand. Paris, an XI, 1803.

BOUR. — Luxations traumatiques et non traumatiques du premier métacarpien. Thèse de Paris, 1905.

CALLISEN. — Œuvres. Edit. de 1800.

CARAYON. — Thèse de Paris, 1872.

CARETTE. — Thèse de Paris, 1894.

CAHIER. — Traité de Le Dentu. Delbet, t. III, p. 215.

CELSE. — Trad. de Charles des Etangs, livre VIII, p. 18.

CANCEL. — Luxation trapézo-métacarpienne. Thèse de Paris, 1904.

COOPER. — Trad. de Chassaignac et Richelot. Paris, 1857.

— Dictionnaire de Chirurgie pratique.

DELAPCHIER. — Essai sur les lésions traumatiques observées chez les boxeurs (fractures et luxations du métacarpe). Thèse de Paris, 1908-1909.

DEMARGNAY. — Bull. Soc. chirurgie. Paris, 1851-1852, p. 171.

DORNY. — Luxation trapézo-métacarpienne et fracture de Bennett. Thèse de Paris, 1907.

ERICHSEN. — The science and art. of surgery, 1872, t. I, p. 385.

FOUCHER. — Diagn. des maladies chirurgicales, 66-69.

— Société anatomique, 1856, t. I, p. 6.

GUÉRIN-ROZE. — Société anatom., juin 1858, t. III, p. 266.

GILLETTE. — Clinique chirurgicale des hôpitaux de Paris, 1877, p. 38.

GIRARD. — Luxation en arrière du premier métacarpien sur le trapèze. Thèse de Paris, 1884-1885.

GOSSELIN. — Leçon clinique, 12 mars 1870.

GRASHEY. — Ueber Verletzungen des ersten metacarpophalangealgerlenks, insbesondere die Bennett'sche Fraktur.

— Beitrage zur Klinischen chirurgie., t. LXX, 1er oct. 1910.

HAMILTON. — Traité des fractures et luxations. Trad. Poinsot, 1884.

HELFERICH. — Atlas manuel des fractures et luxations Trad. Delbet, Paris, 1901, p. 296.

HUMBERT. — Luxation du deuxième métacarpien en arrière, clinique de Désormeaux. Union médicale, 1868, 3e série, t. V, p. 527.

KONIG. — Path. chirg., trad. Comte. Paris, 1888, t. III.

MAURICE. — Ann. de la Soc. de méd. de Saint-Etienne et de la Loire, 1868.

MATIGNON. — Médecine moderne, 1844, p. 107.

MALGAIGNE. — Revue médico-chirurgicale, 1848, p. 111.

— Traité des fractures et luxations, t. II, p. 722. Paris, 1855.

MANNE. — Traité élémentaire des maladies des os. Toulouse, 1789.

MICHON. — Bull. de la Soc. de Chirurgie. Paris, 1848, t. I.

NÉLATON (Ch.). — Path. chirurgicale. Paris, 1874, t. II, p. 415.

— Traité de chirurgie Duplay-Reclus, t. III, p. 127.

ORRILLARD. — Gaz. des hôpitaux, 7 octobre 1893, p. 1085.

PELLERIN. — Thèse de Paris, 1864.

PERRIN. — Soc. de chirurgie de Paris, 1875, p. 414.

PETIT. — Traité des maladies des os, 1772.

POLAILLON. — Dict. encycl.. 2e série, t. IV, p. 61.

POULAIN (E. et J.). — Luxations du métacarpe (Archives générales de Chirurgie, mai 1912).

POULET. — Soc. de Chirurgie. Paris, 1884, p. 902.

REGNAULT. — Archives générales de Chirurgie, 25 sept. 1913. p. 1025.

RENÉ. — Gaz. Hôpitaux, 1882, p. 580.

RIVINGTON. — Compound dislocation of all the metacarpal bones of the right hand, operation, recovery with a serviable hand (The Lancet, 1873, t. II, p. 270).

ROSE. — Chir. anat., 2e édit. franç. Paris, 1872.

ROUX. — Union médicale, 1848, p. 224.

SALÈTES. — Archives méd. milit., 1885, t. VI, p. 436.

SCHUTZ. — Demonstration Zweier Falle von Verrenkung-mehrerer mittelhandknocken (27e Congrès allemand

de chirurgie); (Verhandlungen der Deutschen Gesellschaft für Chirurgie, 1898, p. 166).

TILLAUX. — Anat. topographique, 1897, p. 578.

— Chirurgie clinique, t. I, p. 647.

— Soc. de Chirurgie de Paris, 1875, p. 415.

TROUILLET. — Dauphiné médical, 1884, p. 133.

VIGOUROUX. — Soc. anatomique de Paris, 1856, p. 15.

WITTCK. — Doppelseitige subluxation des metacarpus I (nicht traumatischen Ursprungs (Beitr. zür klinisch. chir. Tübingen, 1904, p. 589).

Imp. de la Faculté de Méd., JOUVE et Cie, 15, rue Racine, Paris — 2536-14